MITTHEILUNGEN

AUS DER

CHIRURGISCHEN KLINIK

IN

GREIFSWALD.

HERAUSGEGEBEN

VON

PROF. DR. P. VOGT.

DIRECTOR DER CHIRURGISCHEN KLINIK UND POLIKLINIK.

MIT 28 HOLZSCHNITTEN.

WIEN UND LEIPZIG.
URBAN & SCHWARZENBERG.
1884.

Alle Rechte vorbehalten.

INHALT.

Seite

Vorbemerkung. Von Prof. Vogt I

Unser Programm. Von Prof. Vogt IV

I. Klinisch-anatomischer Beitrag Zur Lehre von der Entstehung der completen Luxation des Talus. Von Docent Dr. Löbker, Assistenzarzt der chirurgischen Poliklinik 1

II. Ueber die Behandlung gewisser Luxationen und Fracturen des Capitulum radii durch Resection. Von Dr. Löbker 10

III. Drei Fälle von penetrirenden Thoraxverletzungen. Von Dr. Löbker 19

IV. Ueber einige Beobachtungen von monströser Lipombildung. Von Dr. Löbker 31

V. Ein Fall von symmetrischer Brachydaktylie. Von Dr. Löbker . 48

VI. Zur operativen Behandlung der Spina bifida und Cephalocele . . 57

VII. Zwei Fälle von Schulterresection nebst Bemerkungen über Caries sicca und habituelle Schulterluxation. Von Dr. Löbker 72

VIII. Herniologische Beiträge. Von Dr. Löbker 88

IX. Einige Fälle von Nervenlähmungen und Nervennaht. Von Dr. Hoffmann, Assistenzarzt der chirurgischen Klinik 118

X. Zwei Fälle von Ectopia vesicae. Von Dr. Hoffmann 125

XI. Ein Fall von Kehlkopf-Exstirpation. Von Dr. Schmidt, Assistenzarzt der chirurgischen Klinik 127

XIII. Uebersicht über die in der chirurgischen Klink zu Greifswald 1882/83 ausgeführten grösseren Amputationen, Exarticulationen und Resectionen. Von Dr. E. Hoffmann und Dr. F. Schmidt, Assistenzärzten der chirurgischen Klinik 140

XIV. Ueber angeborene Belastungsdeformitäten, Pes varus und valgus congenitus und deren Behandlung mittelst Exstirpatio tali beim Neugeborenen. Von Prof. Vogt 162

Nachtrag. Von Prof. Vogt:

1. Die Sublimatinjection bei örtlichen Infectionsherden 175

2. Die Terpentininjectionen bei malignen Geschwülsten 188

Digitized by the Internet Archive
in 2015

https://archive.org/details/b22370602

Vorbemerkung.

Von **Prof. Vogt.**

Die bisherigen Berichte aus der Greifswalder chirurgischen Klinik haben sich in den verschiedenen Formen der Ausführung bewegt, welche wir für die meisten Jahresberichte der Kliniken und Krankenhäuser bevorzugt finden. Aus der Zeit, in welcher BARDELEBEN die Klinik leitete, liegt der eingehendste Bericht von HEINEKE (Greifswalder medicinische Beiträge) vor; unter HUETER wurde der mehrere Jahre umfassende, umfangreiche Bericht von SCHÜLLER („Deutsche Zeitschr. für Chirurgie") gegeben und später, nach dem Vorbilde der Berichte der Kieler Klinik, jährlich nur ein summarischer Bericht ausgegeben mit kurz angefügter Kasuistik.

Meiner Beurtheilung nach haben diese üblichen Formen der Jahresberichte für jeden ferner Stehenden nur einen sehr bedingten Werth, und hat somit auch die ausführliche Veröffentlichung eines detaillirten jährlichen Krankenhausberichtes für das allgemeine Interesse nur unter bestimmten Voraussetzungen eine Berechtigung.

Ist das Material ein derart umfangreiches, dass schon der Ueberblick eines Jahres Zahlen bietet, welche für die Statistik Werth haben, so rechtfertigt dieser Gesichtspunkt die Publication; liegen ausgedehnte Erfahrungen über specielle Wundbehandlungsmethoden, Operationsverfahren, grössere Gruppen seltener Erkrankungsformen vor, so können diese den allgemeiner interessirenden Kern des Inhaltes bilden, allein wir finden dann ausnahmslos aus Rücksicht auf die gewissenhafte Durchführung eines erschöpfenden Berichtes den beigegebenen Ballast derartig angewachsen, dass unter der Spreu die fruchtbringenden Körner zu verschwinden Gefahr laufen.

Bei einer Krankenbewegung von jetzt durchschnittlich jährlich 800 Kranken in unserer Klinik kann nach meiner Stellung zur Verwerthbarkeit der Zahlenangaben von einer statistischen Verwerthung der aus einem Jahre sich ergebenden Zahlen keine Rede sein. Nach der allseits durchgeführten antiseptischen Operations- und Verbandweise haben sich die früher so erheblich abweichenden Resultate und Verlaufsweisen der verschiedenen Operations- und Behandlungsmethoden mehr und mehr ausgeglichen und ist hiemit ein so wesentlicher Factor, welcher bei der Beurtheilung der Thätigkeit an einer Krankenabtheilung und der Leistungen an derselben in Rechnung kam, in seiner allgemein interessirenden Bedeutung in den Hintergrund getreten.

Ich habe aus diesen Gründen, bei dem naheliegenden Bedürfnisse von den Leistungen eines öffentlichen Institutes regelmässige Rechenschaft abzulegen, von der Mittheilung eines vollständigen Jahresberichtes von vorneherein Abstand genommen. Ich habe es bevorzugt, unter Vorbehalt der Mittheilung summarischer, ein Lustrum umfassender Berichte, welchen statistische Verwerthbarkeit zusteht, aus unserem Material einzelne Gruppen herauszuheben, welche theils neue Gesichtspunkte für die Beurtheilung bestimmter Erkrankungen und Operationen boten, theils auch nur für die Casuistik allgemeineren Werth zeigten.

Für die beiden unter meiner Leitung abgelaufenen Jahre unserer Klinik 1882/83 habe ich meine Herren Assistenten veranlasst, diese Mittheilung aus unseren klinischen Beobachtungen zu machen. Die meisten der hier in Betracht kommenden Fälle sind bereits im Laufe der letzten Semester als Inauguraldissertationen unter meiner Leitung bearbeitet worden, so dass die Mittheilung dieser Fälle nur in einer Ergänzung oder Kürzung solcher bereits vorliegenden, aber in weiteren Kreisen unbeachteten Publication bestand. Eine kleinere Reihe selbstständiger Aufsätze tritt hinzu, sowie der Ueberblick über unsere Amputationen und Resectionen, die trotz der im Vergleich zu anderen Abtheilungen nur beschränkten Anzahl doch allgemein interessirende Gesichtspunkte zur Besprechung boten.

Da ich die Einrichtung getroffen, dass von allen wichtigeren, zur bildlichen Darstellung irgend geeigneten Krankheitsfällen regelmässig photographische Aufnahmen gemacht werden, so wurde nicht nur für den klinischen Unterricht der wesentliche Vortheil geboten, den Klinizisten jedes Mal bei der vor der Entlassung der betreffenden Patienten erfolgenden Vorstellung das Krankheitsbild besser und anschaulicher in's Gedächtniss zurückzurufen, als die ausführlichste

Krankengeschichte dies vermag, sondern es brauchten auch in diesen Fällen statt detaillirt ausgearbeiteter Journale nur kurze Bemerkungen auf den Abbildungen angefügt zu werden. Mit dem Bilde zusammen geben diese für die spätere Mittheilung einen besseren Anhalt für die Darstellung des Falles selbst, wie eine lange Krankengeschichte; durch die Beigabe dieser Abbildungen werden wir daher vielfach der für den Leser ermüdenden Ausführlichkeit in der Beschreibung enthoben.

Gibt unsere Zusammenstellung auch kein vollständiges Bild der Thätigkeit an unserer Klinik, so erhellt doch einerseits die Mannigfaltigkeit des zu Gebote stehenden Materials daraus, wie andererseits der Sinn, in welchem wir das Ziel unserer Thätigkeit auffassen, angedeutet wird. Um letzteres noch weiter klar zu legen, schicke ich als Mittheilung unseres „Programmes“ einen zum Beginn des verflossenen Semesters gehaltenen klinischen Vortrag den casuistischen Mittheilungen voraus.

Unser Programm.

Von **Prof. Vogt.**

So einfach und klar, meine Herren, die Aufgabe vor uns zu liegen scheint, welche in der Leitung und Benützung der chirurgischen Klinik, wie in der Abhaltung und Betheiligung am klinischen Unterrichte gegeben ist, so verschiedenartig sehen wir doch diese Aufgabe: was wir zu lernen, was wir zu lehren haben, aufgefasst.

Dieser Unterschied in der Stellung, welche wir derselben Aufgabe gegenüber einnehmen, wird, abgesehen von der Individualität des klinischen Lehrers und Hörers, zum Theil ja schon durch die nächstliegenden äusseren Verhältnisse, wie Anzahl der Klinizisten und Praktikanten, Reichhaltigkeit des Krankenmaterials, Vorwiegen der grösseren operativen Fälle u. s. w. bedingt.

Unser Standpunkt regelt sich in erster Linie, meine Herren, nach dem Sinne der Inschrift, welche Sie in grossen Lettern an der Front unseres Krankenhauses hervortreten sehen: „Aegrotis curandis, medicis instituendis."

An erster Stelle der Heilung der Kranken, dann dem Unterrichte sind diese Räume geweiht worden; wir würden unsere wahre Aufgabe verkennen, wollten wir das Interesse des Unterrichtes vor dem der uns anvertrauten Kranken an die Spitze stellen! Dies, meine Herren, beherzigen wir; wir haben in dem Festhalten an dieser Stellung die beste Richtschnur, nach der wir das Thun und Lassen zur Lösung der uns beiden jetzt obliegenden Aufgabe regeln!

Den älteren unter Ihnen ist es aus der Erfahrung der letzten Semester bekannt, in welcher Weise wir als Lernende und Lehrende in gemeinsamer Arbeit unserer täglichen Aufgabe in der chirurgischen Klinik gerecht zu werden uns bemühen; den neu Hinzugekommenen gegenüber bedarf es einiger Erläuterung, wie sie zum Theile aus einem Rückblicke auf die Thätigkeit im verflossenen Semester hervorgeht, dem sich entsprechend ein Vorausblick auf unsere bevorstehende Thätigkeit anschliesst.

Auch heute noch dürfen wir nicht verkennen, dass der Schwerpunkt der Aufgabe unserer chirurgischen Thätigkeit

in der Wundbehandlung liegt. Ueber die grundsätzlich strengste Durchführung der antiseptischen Wundbehandlung verliere ich hier kein Wort, Sie wissen Alle, dass ausnahmslos in Klinik und Poliklinik das Prinzip sorgfältigster Antisepsis bei Operation und Verband von uns eingehalten wird. Ebenso wissen Sie aber auch, dass, wie überall, so auch hier, viele Wege zu demselben Ziele führen. Wir mussten es für unsere Aufgabe halten, denjenigen zu suchen, der unseren klinischen Verhältnissen entsprechend der bequemste und doch zugleich auch ausnahmslos der sicherste ist.

Wir haben daher, ähnlich wie Sie es an fast allen übrigen chirurgischen Abtheilungen und Kliniken verfolgen können, von der in den ersten Jahren des Bekanntwerdens der Lister'schen Wundbehandlung stricte eingehaltenen Befolgung aller seiner Vorschriften uns mehr und mehr entfernt und können uns jetzt freuen, wesentliche Vereinfachung ohne Herabsetzung der Leistungsfähigkeit in unseren Verbandmethoden erreicht zu haben.

Sie wissen, dass wir von vorneherein die von unserem Vorgänger bevorzugte Verbandmethode, den von Thiersch eingeführten Protectiv-Juteverband, mit dem einfachen Gazeverband vertauscht haben.

Mehrjährige Erfahrung hatte mich belehrt, dass das Unterlegen des kostspieligen Protectivs völlig überflüssig sei und andererseits die Benutzung der Jute der Vorwurf trifft, dass man, will man überhaupt einen einigermassen dauernden Occlusivverband gewinnen, enorm dicke Schichten wie massige Polster auflegen muss, um ein zu rasches Durchdringen des Wundsecretes bis an die Oberfläche zu verhindern. Diese dicke Umpolsterung schliesst aber oft genug die Sicherheit einer dauernden Occlusion und überall gleichmässigen Compression aus. Die Aufsaugefähigkeit der ungestärkten Gaze steht der der Jute nicht nach. Dieselbe wird in Form von Krüllgaze direct auf die Wunde gelegt, darüber folgt eine Schicht mehrfacher Gazecompressen, die Ränder des Verbandes werden mit einem Wulst entfetteter Watte umgeben, um hier ein sicheres Filter gegen den Zutritt von Infectionsstoffen zu haben, das Ganze wird mit Firnisspapier umschlossen und mittelst vielfacher Touren durchfeuchteter Gazebinden festgewickelt.

Auf diese Weise ist es mir gelungen, zu wirklichen Dauerverbänden fortzuschreiten, ohne im Verbandmaterial Aenderung eintreten zu lassen. Da wir ausnahmslos jede Wunde vor der Occlusion mittelst Wattebäusche, welche in fünfprocentiger Chlor-

zinklösung durchgedrückt sind, austupfen, so erzielen wir eine derartige Verminderung des Wundsekretes, selbst unter dem ersten Verbande, dass wir selbst mit der billigeren ungebleichten Gaze völlig auskommen, die erfahrungsgemäss der gebleichten an Aufsaugefähigkeit nachsteht.

Wir wechselten je nach dem gegebenen Falle und dem Stadium der Wundheilung mit Anwendung der in der Klinik selbst angefertigten Carbol-, Jodoform- oder Sublimat-Gaze. [1])

Leider haben auch unsere klinischen Erfahrungen vor Jahresfrist uns belehrt, dass eine Ausschaltung der nur zu oft different wirkenden, wenn schon überall gebräuchlichsten, doch von uns ausnahmslos nur als nothwendiges Uebel betrachteten Antiseptica unmöglich ist. Der Versuch, aus den Verbandstoffen z. B. die Carbolsäure fortzulassen und die mit Spiritus, Colophon., Glycerin imprägnirte Gaze allein zum Occlusivverband zu benutzen, hat sich bald genug schwer gerächt; für die ersten Wochen blieb noch ein völlig normaler Wundverlauf, bald zeigte sich hie und da auf der Abtheilung eine Störung, stärkere Secretion, Eiterung, endlich erfolgte von einer brandigen Orbitalphlegmone mit schwerem Kopferysipel mehrfache Infection, die immer wieder auftauchte, so dass wir froh sein mussten, durch schleunige Rückkehr zur energischen Carboldesinfection nach zweimonatlicher Frist wieder den gewohnten aseptischen Wundverlauf für alle Fälle gesichert zu finden.

Sie finden in dieser unserer Erfahrung nur eine Bestätigung der von anderen Klinikern gesammelten, wie sie völlig beweisend auch Küster aus dem Augusta-Hospital mittheilt.

Wir sind also genöthigt, vorläufig noch die genannten Antiseptica zur Bereitung unserer Verbandgaze beizubehalten, zunächst also auch noch die Carbolsäure, trotzdem wir aus eigener Erfahrung die schädliche Wirkung auf den Körper immer wieder anerkennen müssen. Haben wir auch in keinem Falle irgendwie schwere acute Carbolintoxicationen zu beklagen gehabt, so geben wir uns doch keinen Augenblick der Illusion hin, dass neben den mannigfachen Formen des von Czerny zuerst beschriebenen „Carbolmarasmus“ nicht noch eine ganze Reihe mehr weniger nachtheiliger

[1]) Die näheren Angaben über die Bereitung aller unserer Verbandstoffe finden sich in dem Berichte über die Amputationen und Resectionen ausführlich mitgetheilt.

Veränderungen der Gewebe und Organe bei längerer Carbolapplication sich entwickeln könne, die zwar zunächst unserer Beobachtung weniger auffällig sind, doch aber dauernd für die Constitution des Patienten zur Geltung kommen.

Hinsichtlich der Verwerthung des Jodoforms sind wir dagegen trotz ausgedehntester mehrjähriger Anwendung von den üblen Erfahrungen Anderer verschont geblieben, aus dem Grunde, weil es mir vom ersten Tage der Benützung dieses Stoffes nie in den Sinn gekommen ist, grössere Mengen des so leicht resorbirbaren und, wie längst bekannt, nur in beschränktester Gabe nicht nachtheiligen Jodpräparates in Substanz zu verwenden, vielmehr nur die Jodoformgaze von vorneherein zum Verbande gebraucht wurde. Wir haben hiebei keinen einzigen Fall von Jodoformintoxication zur Beobachtung bekommen.

Zu einer ausgiebigeren Verwendung des Sublimates haben wir uns erst nach längerem Zögern entschliessen können, in der immer wieder im Stillen sich vordrängenden Besorgniss, dass doch gelegentlich mittelst dieses so rasch resorbirten, intensiv wirkenden Medicamentes Intoxicationen acuter oder chronischer Natur könnten riskirt werden. Erst die ausgedehnten, nur günstigen Erfahrungen anderer Kliniken liess uns hier von dem Grundsatze, womöglich keine different wirkenden, resorptionsfähigen Antiseptica zu verwenden, abgehen, zumal wir doch genöthigt waren, nach den Koch'schen Publicationen selbst den schwächsten Sublimatlösungen die stärkste antiseptische Wirkung zuzuerkennen. Sie werden sehen, dass wir besonders bei tuberkulösen Affectionen von der Anwendung 1—2 pro Mille starker Sublimatlösungen Gebrauch machen und auch die selbst präparirte Sublimatgaze verwenden, wo wir bei längerer Dauer der Wundheilung die Carbolresorption scheuen und Jodoform nicht für angezeigt halten.

Von den Versuchen mit den anderweitig empfohlenen Antisepticis sehen wir völlig ab. Das Naphthalin schreckt schon durch unausstehlichen Gasgeruch ab; der von Kocher empfohlene Bismuthbrei bietet keine Vortheile, im Gegentheile sind Intoxicationen kaum zu vermeiden und halten wir fest, meine Herren, wir haben keine Berechtigung, gegen unschädliche Leiden schädliche Mittel anzuwenden. Was berechtigt uns, für einfache, in jetzt hinlänglich erprobter Weise sicher und ohne Nachtheil für den Kranken zur Heilung zu führende Wundverhältnisse zweifelhafte Stoffe zu erproben?

Wir finden also unsere Aufgabe nicht im Aufsuchen anderer Verbandstoffe, die Gaze entspricht allen nur

berechtigten Anforderungen und kann weder durch Torfmoor, Sphagnum, Holz- oder Glaswolle übertroffen werden. Wir finden auch keine Veranlassung, mit allen möglichen differenten Stoffen auf die Verwerthbarkeit derselben für Präparation unserer Verbandstoffe zu experimentiren, sondern halten es für unsere Hauptaufgabe, statt der bisher noch nothwendigen different wirkenden Antiseptica möglichst in die Gewebe leicht eindringende Antiseptica, die doch im Falle der ausgedehnten Resorption nicht schädlich wirken, also indifferente und doch sichere Antiseptica zu gewinnen.

Stoffe, die dieser Anforderung genügen, gehören leider bislang in's Reich der frommen Wünsche, und bleibt also, meine Herren, unserer aller Forschungs- und Erfindungsgabe noch ein weites Terrain; hoffen wir, dass die Bemühungen unseres pharmakologischen Kollegen, der z. B. aus der Reihe der unterschwefligsauren Salze wirksame Verbindungen zu gewinnen bestrebt ist, von Erfolg gekrönt sein mögen! Das nach Bose's Empfehlung auch von uns benutzte unterschwefligsaure Natron in 20procentiger Lösung hat nach unserer Erfahrung nur beschränkte Wirksamkeit bisher bewiesen.

Meine Aufgabe ist es, demgemäss zunächst Ihnen hier durch erläuternden Vortrag und Demonstration Rechenschaft von den Bedingungen abzulegen, unter denen wir die eine oder die andere Verbandmethode wählen. Erst durch die Ueberzeugung, dass es ein durchaus fehlerhaftes Vorgehen ist, schablonenmässig alle Wunden in gleicher Weise zu verbinden, können wir unsere chirurgische Verbandtechnik wieder von dem Vorwurfe eines mechanisch zu erlernenden Handwerkes frei machen. Wäre es auch nur einigermassen berechtigt, alle Wunden ohne Ausnahme mit demselben Carbolsäureverband zu verbinden, ohne — wir brauchen gar nicht einmal directen Vortheil für den Patienten zu verlangen — in manchem Falle Schädigung für die Wunde zu riskiren, so könnte jeder Barbier oder dressirte Samariter schliesslich das, was wir als wesentlichste Aufgabe unserer gesammten chirurgischen Thätigkeit betrachten, leisten! Nein, meine Herren, unsere Aufgabe besteht darin, zu lernen: Unter strenger Befolgung des aus genannten Gründen bevorzugten Principes der Wundbehandlung zu richtiger Zeit und am richtigen Orte die Auswahl sowohl in der speciellen Technik wie unter den erprobten Verbandmitteln zu treffen; dann ist unsere Verbandmethode eine lernenswerthe Kunst, kein Handwerk!

Ja, dass wir auch hierin nie auslernen werden, beweist Ihnen unter Anderem der Fall, welchen Sie im verflossenen Semester mit mir in seinem ganzen Verlauf beobachten konnten. *Bei dem 20jährigen Patienten, dem durch Maschinenverletzung der linke Arm derart zerfleischt war, dass die Exartieulatio humeri ausgeführt werden musste, trat, wie Sie sich erinnern, an dem Wundrande Gangrän ein und folgte, trotz der von Anbeginn der Behandlung eingeleiteten energischsten Antisepsis durch strengste Carbolbehandlung, septische Infection. Ergiebigste Oeffnung der Wunde, immer wiederholte Carbolisirung, Hinzufügen der von uns bei Gangräneseirung bevorzugten Mischung von Spirit. camph. und Carbollösung hielt das Fortschreiten des Processes nicht auf; die nach sorgfältiger Irrigation mit Chlorzinklösung vollführte völlige Ausfüllung und dicke Bedeckung der ganzen Wundhöhle mit Salicylpulver hatte nach 24 Stunden Abfall der Temperatur, regelmässige Ausfüllung mit guten Granulationen, kurz die Lebensrettung des Patienten zur Folge.*

Ein Gleiches erleben wir häufig genug von der, dieser Behandlung mit trockenem Pulververband entgegengesetzten Methode der feuchten Wundbehandlung und permanenten Irrigation; ich erwähne hierauf bezüglich nur die Behandlung der ausgedehnten Phlegmonen, brandigen Zerstörungen an den Gliedern mit vielfachen Taschen- und Höhlenbildungen. Hier bieten die Bäder, feuchte Bedeckung oder Irrigation mit den Antisepticis, unter denen wir dann die essigsaure Thonerdelösung und die Borsäure an die Spitze stellen, mehr als alle Occlusivverbände.

Also immer wieder der Beleg, meine Herren: zur richtigen Zeit, am richtigen Ort die Verwerthung unserer antiseptischen Wundbehandlung in verschiedener Weise eintreten zu lassen, ist die Aufgabe für unser Lehren und Lernen; durch schablonenmässige Behandlung würden wir oft genug mehr schaden als ein mit Antisepsis absolut Unbekannter!

„Je t'ai pensais, que Dieu te guérisse," musste in offener Erkenntniss der Ohnmacht des chirurgischen Handelns seinerzeit Ambroise Paré seinen Patienten mit naiver Resignation als Trost mit auf den Weg geben. Nicht ein Haar breit weiter würden wir auf der Stufe der Erkenntniss unserer chirurgischen Leistungsfähigkeit vorgeschritten sein, wollten wir uns begnügen, schablonenmässig alle Wunden zu verbinden, auf die äussere Application antiseptischer Verbandstoffe vertrauend. Wir ständen insoferne noch gegen den ehrwürdigen französischen Wundarzt zurück, als grösstentheils das Gottesvertrauen für den weiteren Verlauf verloren gegangen ist, und nach der Meisten Ermessen lediglich der

„Zufall“ das Ein- und Nichteindringen von Infectionsstoffen bedingt und damit über den Verlauf und Ausgang entscheidet.

Wir tragen nicht nur für die kunstgerechte Anlegung des Verbandes, nein, wir tragen mit unserer Wundbehandlung auch für den gesammten Wundverlauf die Verantwortung.

Erst bei der vollen Würdigung und Anerkennung dieser Tragweite unserer Verantwortlichkeit bei Operation und Verband können wir dann auch die Erhebung unserer chirurgischen Kunst zur Wissenschaft berechtigt erachten. Dieser persönlichen Verantwortlichkeit kann nur der gerecht werden, dessen chirurgische Behandlung des Kranken sich auf genauer Kenntniss der gegebenen anatomischen Verhältnisse gründet, der die physiologischen und pathologischen Vorgänge der Verletzungen, die Vorgänge und Bedingungen der Wundheilung völlig zu würdigen versteht, mit der Wirkung unserer Verbandmittel vertraut ist und vor Allem bei seinem ärztlichen Handeln der Individualität des anvertrauten Kranken Rechnung zu tragen vermag. Unter diesen Bedingungen dürfen wir dann heutzutage operative Eingriffe vornehmen, von deren Möglichkeit und Zulässigkeit unsere früheren Chirurgen keine Ahnung hatten.

Halten wir das eben Gesagte in Bezug auf die Ausführung unserer Operationen fest, so könnte es scheinen, als ob eben heutzutage für die operativen Eingriffe es kaum eine Grenze gäbe, als ob eben Alles erlaubt sei, da selbst für die schwierigsten Operationen, Exstirpationen wichtiger Organe u. s. w. die Gefahr der Operation als solcher bedeutend herabgesetzt ist. Halten wir auch hier unser „aegrotis curandis“ immer vor Augen, meine Herren, so werden wir nicht Gefahr laufen, zwecklose Operationen vorzunehmen! Leider wird dies bei der Sucht, immer neue Operationen aus- und einzuführen, so leicht übersehen, so dass wir oft genug heute im Hinblicke auf viele moderne operative Eingriffe dem Chirurgen im Interesse der Patienten ein „Ne nimis!“ zurufen möchten.

Sie haben gesehen, dass auch wir eine ganze Reihe solcher „modernen Operationen“ im verflossenen Jahre ausführten: eine Milzexstirpation, eine Kehlkopfexstirpation mit Oesophagusresection, eine Magenresection mit Anlegung einer Duodenalfistel, partielle Lungenresection, Nervenplastik vom Thier u. s. w. Doch sind wir, trotzdem wir nur nach sorgfältigster Prüfung der individuellen Verhältnisse zu diesen Eingriffen uns berechtigt hielten, durch die epikri-

tische Klarlegung dieser Fälle nur noch mehr zur Beschränkung der Indicationen zu derartigen augenblicklich mit Vorliebe cultivirten Operationen geführt worden. Halten wir diesen Standpunkt nicht inne, so würden wir bald auf dem Punkte angelangt sein, wo die Operation als solche das Wesentliche, der schliessliche Ausgang und dauernde Nutzen für den betreffenden Kranken die Nebensache bildet: „L'opération a réussie très bien; . . . . malade est mort."

Wir haben also auch hier eine wichtige Aufgabe vor uns: neben Vervollkommnung der operativen Technik vor Allem aus der schonungslosen Kritik unserer eigenen und fremden Erfahrung, wie wir sie bisher sammeln konnten und jetzt weiter ausbilden werden, richtige Stellung zu der Indication solcher neu eingeführten Operationen zu gewinnen.

Hüten wir uns hier vor Allem vor dem Scheinfortschritt. Zu welchen Abwegen die Sucht, in der Einführung solcher neuen Organexstirpationen es wo möglich allen Anderen zuvor zu thun, führen kann, beweisen die neuesten Mittheilungen der letzten Langenbeck'schen Schüler. Gluck's Leberexstirpationen sind von Maass gebührend abgefertigt und Sonnenburg's Blasenexstirpation auf die Indication der einfachen angeborenen Ektopie ist von Bardeleben und Thiersch drastisch beleuchtet. Ich konnte Ihnen, vor diesen Verhandlungen auf dem vorjährigen Chirurgencongress, eine Patientin mit angeborner Ectopia vesicae vorführen, bei der ich, im Gegensatze zu dem Sonnenburg'schen Verfahren, statt die Blase zu entfernen, die umgestülpte Blase hineingestülpt, an der ganzen Peripherie abgelöst, an der Vorderfläche mittelst der Lembert'schen Darmnaht ähnlichen Doppelnähten den Defect schloss und darauf aus den Bauchdecken durch gestielte Lappen den plastischen Verschluss machte. Diese Art der Behandlung der Blasenspalte war nur möglich, nachdem wir das Kind an die permanente Ureterendrainage gewöhnt hatten, wie wir sie durch eingeführte Nélaton'sche Katheter unter regelmässig wiederholter Salicylausspülung für die Dauer von fünf Tagen in vollster Wirksamkeit durchführen konnten. Trotzdem in diesem Falle schon durch dreimaliges Misslingen der plastischen Bedeckung der Blasenspalte die Verhältnisse durch die alten Narben, Mangel an Haut zu einer Plastik möglichst ungünstig waren und das Kind nach acht Tagen an Recrudescenz einer alten Pyelonephritis, wie die Obduction nachwies, zu Grunde ging, bewies doch die im Präparate vorhandene, als wirkliches Cavum erhaltene Blase, dass dieser Weg der Behandlung durchaus gerechtfertigt ist und haben wir denselben daher

bei dem zweiten Patienten, der uns zur Operation noch hergebracht wurde, in derselben Weise in Aussicht genommen. Bei diesem Knaben haben wir bis jetzt nur die Penisplastik nach der THIERSCH'schen Vorschrift mit gutem Erfolge ausgeführt.

Wir wollen also nicht durch Zerstörung heilen, sondern wo möglich mit Erhaltung des erkrankten Organes. Der wahre Fortschritt in unserer Disciplin erfordert oft eine strenge Befolgung des conservativen Principes, und je mehr wir den Fortschritt in der Chirurgie nach Kräften anstreben, sehen wir auch gerade hier, dass oft der „conservative Hauch" belebend, nicht zu einer verderblichen Reaction, sondern zum wirklichen Fortschritte führt.

Wie bald eben oft genug in unserer Anschauung über die Indication der Operationen ein Umschwung erfolgt, der fast einer Umkehr zum verlassenen Wege gleicht, belehrt uns ein Blick auf unsere Erfahrungen, welche wir in reichlichem Masse in dem für die gesammte Praxis so wichtigen Kapitel des operativen Vorgehens bei eingeklemmten Hernien sammeln konnten. Während wir anfänglich in den meisten Fällen, in denen bei Darmeinklemmung die Erscheinungen vorgeschrittener oder beginnender Gangrän vorlagen, die ausgedehnte Darmresection und nachfolgende Darmnaht als sofort gebotenen Eingriff nöthig erachteten, haben unsere Erfahrungen über den relativ schlechten Endausgang solcher primären Darmresection und -Naht bei gangränösen Hernien uns jetzt zu dem Verfahren geführt, die primäre Anlegung einer Darmfistel zu bevorzugen und erst später die Resection und Naht an der Fistel folgen zu lassen. Haben wir doch in letzter Hinsicht den schönen Erfolg bei der Patientin mit seit Jahresfrist bestehendem, vielfach complicirtem Anus praeternaturalis vor Augen, bei der es durch die Laparotomie, ausgedehnteste Darmresection und Naht gelang, völlige Heilung rasch zu erzielen.

Sie sehen also, meine Herren, dass trotz der so erfreulichen Vervollkommnung der Methoden unserer Wundbehandlung und Operationen auch in diesen beiden Gebieten noch viel zu lernen übrig bleibt.

Eine in vieler Hinsicht noch schwierigere und doch uns täglich von Neuem sich bietende Aufgabe finden wir unmittelbar sich aufdrängen, sobald wir uns zu den wichtigsten chirurgischen Erkrankungen wenden, deren Bekämpfung von uns gefordert wird. Die acuten und chronischen Knochen- und Gelenkkrank-

heiten stellen in ihrer grossen Zahl einen so vorwiegenden Bestandtheil unseres Krankenmateriales dar, dass wir selbst bei unserem kurzen Ueberblick auf unsere vorliegende Aufgabe diese Erkrankungen speziell in's Auge fassen müssen. Wohl haben wir hier viel, gerade in den letzten Jahren sehr viel, gelernt, aber weit sind wir noch vom erwünschten Ziele entfernt! Ja, gerade der gewaltige Fortschritt in der Erkenntniss der Aetiologie dieser Erkrankungen macht uns jetzt die Richtigstellung der Art und Weise, wie des Werthes unseres chirurgischen Handelns schwieriger denn je.

Die mannigfaltigen Krankheitsformen der granulösen Entzündungen an Weich- und Skelettheilen stellen ebensosehr das tägliche Brod, wie das crux medicorum nicht nur, sondern auch unserer Klinik dar.

Dass wir in vollster Würdigung und Anerkennung der bahnbrechenden Arbeiten von Volkmann und König über die Beziehung der Tuberkulose zu diesen granulirenden Knochen- und Gelenkaffektionen doch den von König behaupteten Standpunkt nicht festhalten, nach welchem der Begriff der fungösen Entzündung sich hier mit der Tuberkulose decken soll, habe ich Ihnen im Verlaufe der klinischen Demonstrationen wiederholt begründen können. Sie sahen neben dem Patienten mit der als Caries sicca bezeichneten exquisiten fungösen Knochen- und Gelenkentzündung der Schulter, bei dem von Tuberkulose keine Spur im örtlichen und Allgemeinbefunde im Beginn, Verlauf und Ausgang nach der erfolgreichen Resection vorlag, eine Reihe von Fällen, in denen zweifellos direct im Anschluss an vorangegangene acute Infectionskrankheiten fungöse Herde in Knochen und Gelenken unser operatives Einschreiten erheischten und weder der klinische, noch anatomische Befund, weder die histologische Prüfung, noch das Impfexperiment auf die Annahme einer Tuberkulose hinweisen konnte.

Freudig mussten wir die epochemachende Koch'sche Arbeit mit dem positiven Nachweis des Tuberkelbacillus mittelst leicht ausführbarer Tinctionsreaction begrüssen, durften wir doch hoffen, hiedurch ein Mittel in Händen zu haben, Klarheit über die wahre Bedeutung der granulirenden Entzündungen und ihr constantes Verhältniss zu der durch Infection mit dem Bacillus bedingten Tuberkulose zu erreichen. Gestehen wir es aber jetzt schon ein, so sind in dieser Hinsicht unsere Hoffnungen auf die Verwerthung der Entdeckung für die klinische Diagnose und somit auch unsere chirurgische Behandlung gründlich getäuscht. Die klinische Beobachtung, ebenso wie die auch hier von uns eifrig in Angriff genommene histologische Prüfung und eine ausgedehnte Experimentenreihe hat uns nur negative Werthe gewinnen

lassen. Es gilt dies für fast alle unsere darauf bezüglichen Untersuchungen, die wir im verflossenen Semester und den Ferien über diese Frage machten.[1])

[1]) Ich hatte für unsere Untersuchung über die granolirenden Entzündungen folgendes Programm entworfen:

Zur Untersuchung gelangen alle granulösen Entzündungen
der Knochen,
der Gelenke,
der Weichtheile (Haut, Lupus),

und zwar 1. bestimmt tuberkulöse,
2. Lupus,
3. bestimmt syphilitische,
4. nach Infection anderer Natur entstandene.

I. **Zur Impfung** mit den aus 1 bis 4 gewonnenen granulösen Gewebspartien:

a) bei Thieren, die zur Tuberkulose neigen: Kaninchen, Meerschweinchen; in vordere Augenkammer, Kniegelenk, Peritonealhöhle, Markhöhle, Bindegewebe;

b) bei Thieren, die nicht zur Tuberkulose neigen: Hunden, in derselben Reihe.

II. **Zur histologischen Untersuchung:**

a) Die Impfpräparate, untersucht auf Tuberkelbacillus und anatomischen Nachweis der Tuberkel;

b) die Impfstellen, später untersucht in beider Richtung.

III. **Zur Controlimpfung** beider Thiergruppen:

a) mit Gewebspartikeln benigner Entzündungsproducte;

b) mit tuberkulösem Sputum.

Unmittelbar neben dem Operationszimmer wird im anstossenden Arbeitszimmer diese Untersuchung angestellt. Herr Prof. Rinne übernahm die histologische Untersuchung, Herr Dr. Löbker die Impfung.

Der Mittheilung der gewonnenen Resultate kam die Publikation aus der Volkmann'schen Klinik von Schuchardt und Krause: „Ueber das Vorkommen von Tuberkelbacillen bei fungösen und skrophulösen Entzündungen“ zuvor; die Resultate der von genannten Herren regelmässig fortgeführten Untersuchungen und Impfungen werden anderweitig bekannt gegeben werden.

Auch die gleichzeitig von mir an einer Reihe einschlägiger Fälle immer wiederholte Untersuchung der ja meist am ganzen Körper solcher „skrophulösen“ Individuen vorfindlichen geschwollenen Lymphdrüsen, des Eiters, des Urines, gab mir nur negative Befunde, so sehr ich gerade gehofft hatte auf diesem Wege auf die Frage: ist die Tuberkulosen-infection in den meisten Fällen schon eine allgemeine, keine locale, Antwort zu erhalten. Doch müssen wir ja immerhin zugeben, dass nach bisherigen Untersuchungsresultaten ohnehin selbst bei notorischer Tuberkulose erst auf 10—15 negative Befunde ein positiver bisweilen erfolgt; es könnten also immerhin noch all' unsere negativen Befunde durch einen einzigen positiven umgestossen werden.

Jedenfalls müssen wir hienach zum Schlusse kommen, dass auch der sorgfältigen mikroskopischen Untersuchung der betreffenden Gewebe und Secrete für die Entscheidung unserer Frage der gehoffte wesentliche klinisch-praktische Werth zur Zeit nicht innewohnt und selbst auch die Impfcontrole nach unseren Ergebnissen nur bedingte Verwerthbarkeit besitzt.

Wir müssen dieses Ergebniss umsomehr bedauern, auch wenn wir dasselbe keineswegs als entscheidend ansehen, als schon die Erfahrung des selbst bei sicher vorhandener Tuberkulose nur in geringster Frequenz gelingenden Nachweises der specifischen Organismen allein den praktischen Werth dieser Nachweismethode zur Zeit für uns verschwinden lässt.

Und doch sehen wir von vorneherein, wie unsere ganze therapeutische Stellung diesen Erkrankungen gegenüber von dem Standpunkte abhängt, welchen wir der brennenden Frage der Tuberkulose gegenüber einnehmen. Erkennen wir die Tuberkulose als eine durch den Tuberkelbacillus bedingte Infection an, so müssen wir gleichzeitig das Zugeständniss der in jedem Falle vorliegenden oder zum mindesten jeden Augenblick möglichen Allgemeininfection machen. Ich habe Sie in dieser Hinsicht immer wieder zum Vergleiche mit der Deutung der Erscheinungen der Ihnen für die Beurtheilung geläufigeren syphilitischen Infection aufgefordert: sind wir berechtigt, die sogenannte Localtuberkulose im Verhältniss zur bereits erfolgten oder voraussichtlich erfolgenden Allgemeininfection anders aufzufassen, als die localen Depots der syphilitischen Infektion in ihrem Verhalten zur bestehenden Lues oder der von den lokalen Herden immer wieder erfolgenden Propagation?

Wir müssten folgerichtig bei jeder auch scheinbar ausgeprägten localen Tuberkulose eine Allgemeinbehandlung platzgreifen lassen, um neben der radicalsten Beseitigung des örtlichen Infektionsherdes nicht nur weitere Infection von hier zu verhüten, sondern die etwa schon bestehende, latent verlaufende unschädlich zu machen, andernfalls ihr, wenn möglich, vorzubeugen. Wir hätten damit die dringende Aufforderung, bei allen granulösen Entzündungen von vorneherein, da der Verdacht der tuberkulösen Natur immer gegeben, nicht einseitig durch locale chirurgische Eingriffe, sondern ausnahmslos auch durch eine Allgemeinbehandlung energisch einzuschreiten, um einerseits auf alle nur mögliche Weise den Infectionsstoff zu eliminiren, andererseits die Gewebe gegen die Aufnahme, Weiterentwicklung und Verbreitung derselben widerstandsfähig zu machen.

Von diesem Standpunkte haben wir im verflossenen Jahre consequent diejenige granulöse Entzündung, deren Zusammenhang mit der Tuberkulose erst kürzlich durch den Nachweis des specifischen Bacillus bestätigt wurde, den Lupus zur Behandlung gezogen. Von der Thatsache ausgehend, dass die Sublimatlösung in erster Linie vernichtend auf die Cultur des Bacillus wirkt, haben wir örtlich als Waschung, Bepinselung mit Sublimatcollodium, allgemein

mittelst subcutaner Injectionscur methodisch, bisweilen bis zum beginnenden Mercurialismus die Behandlung durchgeführt; trotz mancher Erfolge sind wir doch zu dem Schlusse genöthigt, dass ein für alle Fälle sichere Wirkung auch nur für längere Perioden dieser Behandlung nicht annähernd in der Weise beizumessen ist, wie bei der Behandlung der Syphilis.

Müssen wir dies bei der für unsere Eingriffe so günstig gelegenen Hauttuberkulose zugestehen, was sollen wir uns von dem reellen Werthe unserer Therapie bei den versteckten Herden an Knochen und Gelenken versprechen?

Ja, meine Herren, das Ziel unserer Wünsche liegt hier noch in weitem Felde und bedarf es der gewissenhaftesten Kritik nicht nur der augenblicklichen, sondern der Enderfolge unserer verschiedenen localen Eingriffe bei den granulösen Entzündungen, um mehr und mehr einen allgemein giltigen Gesichtspunkt zu gewinnen; zunächst gibt uns oft noch jeder neue Fall eine neue Belehrung. Ich erinnere Sie hiebei an den schweren Fall tuberkulöser Kniegelenksentzündung bei dem jetzt geheilt zur Entlassung kommenden Patienten. Hier hatte das Auftreten einer massigen fungösen Gonitis nach vorausgegangener Incision und Ausräumung der primären Gonitis sero fibrinosa die Beurtheilung Volkmann's betreffs der zweifelhaften Stellung der Arthritis sero-fibrinosa bestätigt. Die ausgedehnteste Resection liess anfangs gute Heilung hoffen, dann Verfall des Allgemeinbefindens, locale Recidive, so dass Patient rettungslos der Allgemeintuberkulose verfallen schien und die Amputatio femoris nur als ein eigentlich aussichtsloser Versuch der Lebenserhaltung erschien. In den Verbindungsbrücken der Resectionsflächen, wie im Femur fanden wir umschriebene käsige Herde, deutliche miliare Tuberkeln; jetzt ist Patient im Begriffe, als ein Bild völligster Genesung in kräftiger Gesundheit in die Heimat zu kehren. Ist das keine locale Tuberkulose? Können wir hienach nicht hoffen, in vielen anderen Fällen durch Beseitigung der örtlichen Herde die Tuberkulose wirklich zu heilen?

Ein entgegengesetztes, im ganzen Verlaufe für die uns beschäftigende Frage von hohem Interesse sich bietendes Bild finden Sie an dem Kranken geboten, der im verflossenen Semester Ihnen ambulatorisch vorgeführt wurde, gerade heute Ihnen nach langer Beobachtung und Behandlung wieder vorgestellt werden soll.

Der 23jährige Patient litt seit seinem zehnten Lebensjahre an einem an Ausdehnung regelmässig zunehmenden Lupus des ganzen Gesichtes, dazu hat sich im Laufe der Jahre eine Schwellung des Kniegelenkes gesellt, die sich bei der Auf-

nahme als die exquisiteste Gonitis fungosa mit ostealen Herden kennzeichnete. Weder Resection noch Amputation wurde vorläufig zugestanden und wurde auch unsererseits bei der in diesem Falle doch sicher anzunehmenden allgemein verbreiteten Tuberkelinfection die Sublimatbehandlung durch regelmässige intraarticuläre Sublimat - Injectionen neben dauernder Fixation des Gliedes eingeleitet, örtlich gegen den Lupus später die von uns vielfach erprobte Bepinselung mit Jodoformbalsam angewandt. Hier konnten wir schon nach zweimonatlicher Frist Verschwinden des Lupus, Rückgängigwerden der Gelenksaffection feststellen. Halten wir dies für örtliche oder Allgemeintuberkulose, für locale oder Allgemeinwirkung unserer Therapie?

Sie sehen selbst die Grundbedingungen für ein planmässiges Handeln bei diesen Erkrankungen, die Kenntniss von dem Wesen und der Ursache sind hier noch aufzuhellen, wir haben noch eingehendere Forschung nöthig und wird sowohl unsere klinische Beobachtung, wie experimentelle Prüfung in dieser Richtung reichliches Material zur angestrengten Arbeit uns darbieten.

Es würde zu weit führen, wollte ich noch auf die überall sich bietenden Angriffspunkte für weitere Forschung, Ergänzung des Errungenen, Aenderung des vom älteren Standpunkte aus als massgebend Erachteten hinweisen, welche sich uns täglich darbieten, nur auf das grosse Gebiet der Neubildungen möchte ich deuten, um Ihnen auch hier die vorliegende Aufgabe für dieses Semester zu präcisiren.

Die bösartigen Geschwülste, das Carcinom, das Sarkom, stehen trotz all' unserer Fortschritte in operativer Technik und Wundbehandlung als Schreckbilder dem Bewusstsein unserer chirurgischen Leistungsfähigkeit gegenüber. Wie oft folgt auf die radikalste Exstirpation, auf die prompteste Wundheilung, das örtliche, bald unheilbare Recidiv!

Hier liegt nun neben der immer von Neuem histologisch und topographisch zu prüfenden Ursache für die unerwartete Malignität des Verlaufes im gegebenen Falle für uns die Aufgabe, unter Anderem neben der Vervollkommnung unserer operativen Entfernungsmethoden der pharmazeutischen Behandlung Rücksicht zu schenken.

Auf dem Wege der parenchymatösen Injectionen prüfen wir die Möglichkeit, die weitere Entwicklung solcher Neubildungen zu hemmen; wir sammeln weitere Erfahrung hinsichtlich der örtlichen und Allgemein-Arsenbehandlung; die Injection von Ueberosmiumsäure, Arsen, Alkohol haben manche Erfolge auch in unserer Klinik aufzuweisen; mögen dieselben

auch zum Theil nur vorübergehend sein, sie geben uns doch den Richtweg an, auf dem wir rüstig fortzuschreiten haben: wenn auch die Erreichung selbst des nächstgesteckten Zieles vorläufig noch nicht abzusehen ist, so haben wir doch den nicht zu unterschätzenden Gewinn, selbst für die unheilbaren Stadien dem Patienten ein erträgliches Dasein fristen zu können. Ich erinnere Sie an den Kranken, den wir vor Jahresfrist mit gutem Erfolge die Unterkieferresection mit ausgiebigster Chilo- und Meloplastik machten, der nun mit unentfernbarem Recidiv des Carcinoms in den Halsdrüsen auf die regelmässige Application unserer Arsen-Calomel-Mischung in leidlichem Zustande verharrt; ebenso an das schon in einem zur Operation nicht mehr geeigneten Zustande zur Behandlung eintretende zerfallene Mammacarcinom, bei dem nach Application des Platina candens die methodische Anwendung von Chlorzinklösung zur Bedeckung und parenchymatösen Injection den Zerfall gehemmt und die örtlichen Beschwerden wenigstens zum Schwinden gebracht hat.

Wir werden also auch hier besonders aus der Reihe der uns in ihrer Imbibitionsfähigkeit in die Gewebe und ihre Wirkung auf die Gewebsneubildung zur Kenntniss gelangten Chemikalien zu weiteren Versuchen angeregt sein.

Alles zu prüfen und das Beste zu behalten, soll ja unsere Aufgabe sein, um vor dem grössten Fehler in der ärztlichen Thätigkeit, der Einseitigkeit, bewahrt zu bleiben.

Halten wir den hohen Zweck unserer gemeinsamen Arbeit im Berufe der Heilung der Kranken und der Unterweisung zu diesem Berufe gewissenhaft vor Augen, überblicken wir die Ihnen hier zum Theile näher geführten Aufgaben für die nächstliegende, diesem Zwecke gewidmete Arbeit, so werden wir trotz der vollen Erkenntniss der Grenzen, die unserem Wissen und Können oft so eng gesteckt erscheinen, im stolzen Bewusstsein der grossen, für unsere Wissenschaft und Praxis gleich segensreichen Fortschritte gerade unseres Jahrzehntes mit ungetrübter Freude an die uns vorliegende gemeinsame Arbeit herantreten; wir thun es mit der Ueberzeugung, auch in diesem Semester, so viel und so wenig es auch immer sein möge, sicherlich etwas zu erringen, was unserem Ziele uns nähert:

„Aegrotis curandis medicis instituendis.“

Mittheilungen

aus der

chirurgischen Klinik

aus dem Jahre 1882/83

bearbeitet von

Docent Dr. Löbker, Dr. Hoffmann, Dr. Schmidt,
Assistenzarzten der Klinik.

1.

Klinisch-anatomischer Beitrag

zur

Lehre von der Entstehung der kompleten Luxation des Talus.

Von

Dr. Karl Löbker.

Ueber die Entstehungsweise der completen Talus-Luxation, d. h. der Auslösung des Talus aus seinen sämmtlichen Verbindungen mit den benachbarten Knochen, ist eine vollständige Einigung der Ansichten bisher bekanntlich nicht erzielt worden, und es ist diese Meinungsdifferenz bei der Complicirtheit der Verletzung leicht erklärlich. Rognetta[1]) und nach ihm die Mehrzahl der Chirurgen nahm an, dass zur Entstehung der häufigeren Luxation des Talus nach vorn eine forcirte Plantarflexion des Fusses nothwendig sei, und zugleich der Unterschenkel unter dem Drucke des Körpergewichtes stark nach hinten gedrängt werden müsse, wie es z. B. zutrifft bei Fall aus beträchtlicher Höhe mit der Plantarfläche des Fusses auf eine von hinten oben nach unten vorn geneigte Ebene oder beim Fall von Pferde und Hängenbleiben des Fusses im Steigbügel. Hierbei bedinge die Plantarflexion das Freiwerden des Talus vorn und das Hintenüberfallen des Körpers die Entstehung der Luxation durch Abhebelung. Wenn bei dieser Gelegenheit vorher ein Bruch des Unterschenkels zu Stande komme, so sei eine Verrenkung nur möglich, wenn die Bruchenden noch so weit

[1]) Recherches expérimentales sur quelques maladies du pied peu connues jusqu'a ce jour, par le docteur Rognetta. Arch. gén. de méd. 1883.

mit einander verbunden sind, dass die Gewalt über die Bruchstelle auf den Fuss sich fortpflanzen kann. Rognetta[2]) suchte diese Ansicht durch Experimente an der Leiche zu begründen; es gelang ihm jedoch die Luxation nur, nachdem er zuvor sämmtliche Weichtheile des Beines und des Fusses bis auf die Gelenkbänder entfernt hatte. Wenn er nun den Fuss zwischen den Sprossen eines Eisengeländers einzwängte und den Körper kräftig nach hinten zog, so zerriss zuerst das vordere breite Band des Tibio-tarsalgelenkes an seiner oberen Insertion. Die Gelenkfläche des Talus lag frei, es entstand eine Fractur des Malleolus externus, eine theilweise oder totale Zerreissung des Bandes zwischen Fibula und Tibia, und nach dem Bruch der Fibula wirkte die Tibia als kräftiger Hebel auf den Talus und der letztere trat nach Zerreissung des Ligamentum talo-scaphoideum auf den Fussrücken. Mit Leichtigkeit konnte diese Luxatio anterior secundär in eine Interna oder Externa verwandelt werden, während eine directe seitliche Luxation nicht hergestellt werden konnte. Das Haupthinderniss für die Entstehung der Luxation bot der Bandapparat im unteren Gelenke; nach vorheriger Durchtrennung desselben kam die Luxation leicht zu Stande.

Die complete Luxation des Talus nach hinten wird von Rognetta[3]) nicht weiter berührt, und Roser [4]) glaubte dieselbe aus starker Dorsalflexion nebst Verdrehung ableiten zu müssen. Auch Philipps [5]) erklärt die Entstehung dieser selteneren Verrenkung des Talus — in Uebereinstimmung mit Rognetta's Ansicht über den Entstehungsmechanismus der Luxation nach vorn — durch übermässige Dorsalflexion des Fusses. Zum Beweise dieses führt er zwei Fälle an, in denen der Talus durch die Verletzung hinter die Tibia getrieben wurde; es bestand also in dem Talo-Cruralgelenke eine Verschiebung der Tibia gegen den Talus nach vorne, die bekanntermassen nur durch eine Plantarflexion des Fusses entstehen kann. Das ist der wunde Punkt bei Philipps und ebenso verlieren die Erklärungsversuche Rognetta's für die vordere Luxation an Wahrscheinlichkeit, wenn man bedenkt, dass eine Verrenkung der Tibia gegen den Talus nach hinten nur durch Dorsalflexion des Fusses entsteht.

Für die Verrenkung des Talus in Form der totalen Umdrehung in seinem Lager, von der in der Literatur einige gut beglaubigte Beispiele zu finden sind, machte Rognetta die

[2]) l. c.
[3]) l. c.
[4]) Roser: Handbuch der anatomischen Chirurgie, pag. 924.
[5]) Philipps B.: London. med. Gazette, 1834. vol. XIV, pag. 596.

Elasticität der den Fuss bedeckenden Weichtheile verantwortlich, welche den Kopf des Talus von vorne nach hinten drücke, während die eigentlich luxirende Kraft den Kopf von unten nach oben und von hinten nach vorne dränge. Zweifellos können partielle Axendrehungen hiedurch zu Stande kommen, allein die totale Umdrehung des Talus in seinem normalen Lager durch dieselbe ist doch mehr als fraglich. Die Entstehung aller genannten Luxationsformen blieb also trotz der angeführten Erklärungsversuche unaufgeklärt, wie dies z. B. Roser[6]) auch offen aussprach. Broca gab zunächst wenigstens eine klare und richtige Definition derselben, indem er sagte: „Une luxation de l'astragle n'est autre chose que la réunion d'une luxation tibio-tarsienne et d'une luxation sous-astragalienne.“ Dagegen zog erst Henke[7]) für die Anstellung seiner Versuche hieraus die richtigen Consequenzen. Er folgerte, dass, wenn eine complete Luxation des Talus vorliegt, eine Luxation des Sprunggelenkes und eine des Fussgelenkes zu erklären sei, und es frage sich nur, welche Form von jeder der beiden es sei, die hier vorhanden, oder überhaupt, welche Formen der Luxation beider Gelenke gleichzeitig miteinander vorkommen können. Eine solche mögliche Combination trifft nun in folgendem Falle zu: „Wenn ein Mensch hoch herunter auf die Füsse fällt, mit dem Körper vornüber, so dass das Sprunggelenk in übermässige Streckung geführt wird und in Folge dessen die Luxation nach vorne erleidet, so kann es sehr leicht geschehen, dass durch gleichzeitige übermässige Abduction oder Adduction die des Fussgelenkes nach aussen oder innen hinzukommt, da, wenn der Fuss in gewöhnlicher Stellung mit der Sohle gerade nach unten aufstösst, der innen höher stehende Rand durch die Wucht des Stosses niedergepresst wird und so die übermässige Abduction zu Stande kommt; wenn aber von vorneherein der äussere Fussrand weiter nach unten gekehrt war, die Sohle nach innen in die Adduction umschlägt, die dann der Stoss noch erhöht.“ Zur Herstellung dieser doppelten Luxationsformen an der Leiche führte Henke zunächst an jedem Gelenke für sich die Verrenkung herbei, brachte Alles alsdann wieder in die richtige Lage und erzielte nun durch übermässige Dorsalflexion mit starker Abduction oder Adduction das plötzliche Hinausgleiten des Talus nach vorn und innen oder aussen. Die Tibia glitt am hinteren Ende ab und stellte sich auf die leergewordene Oberfläche des Calcaneus; dasselbe Experiment gelang Henke

[6]) Roser: Anatomisches Vademecum, 1852, S. 247.

[7]) Henke: Die Luxationen der Fusswurzel, Zeitschr. f. rat. Med., III Reihe, II. Bd., 1858, S. 173 ff.

auch, ohne vorher eine Sprunggelenk-Luxation nach vorne erzeugt zu haben. „Auf diese Weise," sagte er, „entstehen also durch Combinationen der Luxation des Sprunggelenkes nach vorne mit der des Fussgelenkes nach aussen und nach innen, die des Talus nach vorn und aussen und nach vorn und innen, aus denen durch Modificationen der secundären Verschiebung sehr leicht auch die hervorgehen können, die als rein nach aussen, nach innen und nach vorn bezeichnet werden."

Auch für die Entstehung der Luxation des Talus nach hinten gaben Henke's Experimente die nöthigen Aufschlüsse. Dieselbe entsteht umgekehrt durch übermässige Plantarflexion mit Adduction, respective Abduction. Er luxirte wiederum zunächst beide Gelenke für sich und brachte darauf Alles an seinen Platz. Machte er sodann eine übermässige Plantarflexion mit Adduction, respective Abduction, so sprang der Talus nach aussen, respective nach innen, während die Tibia nach vorn in den leergewordenen Raum hinglitt.

Bei den meisten der n der Literatur verzeichneten Fälle ist die Entstehung der Verrenkung zu wenig genau beschrieben, um die Richtigkeit der Henke'schen Ansicht durch sie zu beweisen. In den meisten Fällen wird auch der Patient bei der Schwere und Complicirtheit der Verletzung überhaupt nicht vermögen, dem behandelnden Arzte irgend welche brauchbare Mittheilungen zu machen. Henke selbst konnte für die Verrenkung nach vorn und für die nach hinten nur je einen Fall in dieser Richtung verwenden. Desault beobachtete eine Luxation des Talus nach vorn bei einem Menschen, der von einem hohen Baume auf die Erde herabgefallen war, und zwar mit gebeugtem Knie und dorsalflectirtem Fussgelenke. Umgekehrt erwähnt er einen Fall von Liston, in welchem der Talus nach hinten verrenkt wurde. Ein Betrunkener war rückwärts gefallen, während der Fuss fixirt war. Der neuerdings von Madelung[8]) beschriebene Fall schliesst sich dem Desault'schen an.

Die bei den vielfach wegen Luxation ausgeführten Resectionen des Talus gewonnenen Präparate sind offenbar zu wenig ausgenützt worden für die Erklärung der Entstehung der Luxationen. Ich finde in dieser Hinsicht nur bei Verebely[9]) eine Angabe: das innere hintere Viertel der Gelenkoberfläche (des Talus) war abgebrochen, so musste die Gewalt des Stosses so auf jene von hinten, oben und innen

[8]) Madelung: Berl. klin. Wochenschr., 1873, Nr. 8.
[9]) Verebély: Wiener med. Wochenschr., 1869, Nr. 18.

einwirken, dass der Astragalus sich nach innen und unten neigte, wobei der Kopf desselben nach oben gehoben und nach aussen vom Condylus externus gestossen wurde."

Ich habe nun in der letzten Zeit einen Fall von Luxation des Talus nach vorne und aussen beobachtet, bei dem sowohl die genauen Angaben des Patienten über die Entstehung der Verletzung als auch die am Präparate nachzuweisenden Knochenabsprengungen so eclatant die Richtigkeit der Henke'schen Deduction und seines Experimentes beweisen, dass derselbe hier seinen Platz finden mag. Es scheint das umso mehr geboten, als Dauvé[10]) im Widerspruch zu Henke, ebenfalls durch Experimente zu beweisen gesucht hat, dass die Luxation nach vorn und innen oder aussen, entsprechend der älteren Ansicht, durch Plantarflexion mit Abduction, respective Adduction, hervorgerufen wurde. Der genannte Autor suchte nicht durch Abhebelung den Talus aus seinen Verbindungen zu bringen, sondern nach Durchtrennung sämmtlicher Bänder durch directen Schlag mit einem Hammer auf das obere Ende der Tibia; er konnte in der That das gewünschte Resultat erzielen, doch ist damit die Entstehung der Luxation am Lebenden, welche durch Abhebelung erfolgt, nicht erklärt.

Unsere Beobachtung ist folgende:

Wilhelm Schmidt, 42 Jahre alt, Diener aus Lentschow, gibt an, im Allgemeinen stets gesund gewesen zu sein. Am 23. März 1882 fuhr Patient mit seinem Bruder auf einem Leiterwagen, um Holz einzufahren. Unterwegs wurden die Pferde scheu und gelang es trotz aller Anstrengung nicht, dieselben zum Stehen zu bringen. Da Patient für seine Sicherheit besorgt war, sprang er, nach seiner Angabe, während das Fuhrwerk ein gepflügtes und geeggtes Ackerland passirte, hinten, und zwar rückwärts, vom Wagen. Er gibt genau an, zuerst mit gebeugtem Knie- und Hüftgelenk auf den Boden gelangt, dann nach hintenüber gefallen zu sein. Ein Versuch, sich zu erheben, scheiterte an den heftigen Schmerzen und an der Unbeweglichkeit des in abnormer Stellung stehenden rechten Fusses. Die Bemühungen des sogleich hinzugerufenen Artztes, den „verrenkten" Fuss in die richtige Stellung zurückzubringen, blieben ohne Erfolg, weshalb die Ueberführung des Patienten in die hiesige chirurgische Klinik veranlasst wurde.

Die Untersuchung des kräftig gebauten Menschen ergibt eine mässige Schwellung der ganzen Fusswurzelgegend rechterseits. Der vordere Abschnitt des Fusses erscheint etwas verlängert, der Fersentheil dagegen etwas verkürzt, die Fusspitze etwas nach unten

[10]) Dauvé P.: Rec. de mem. de méd. etc. milit. Ser. III, XIX, pag. 138, 1867, Août.

geneigt, der innere Fussrand stark gehoben, dementsprechend der äussere gesenkt (Supinations-Stellung von etwa 30°). Sowohl die activen als passiven Bewegungen sind fast vollständig aufgehoben. Vor dem Malleolus externus in der Gegend des Sinus tarsi bemerkt man eine circumscripte Schwellung, die sich bei der Betastung als ein abnormer Knochenvorsprung erweist. Die Haut ist über demselben in hohem Maasse gespannt, übrigens intact. Der eben erwähnte Knochenvorsprung konnte bei genauerer Untersuchung als dem Talus angehörig nachgewiesen werden und fühlte sich derartig glatt an, dass es mit grosser Wahrscheinlichkeit eine der Gelenkflächen des Knochens war. Nur konnte zunächst nicht sicher festgestellt werden, ob es ein Theil der oberen oder die vordere Gelenkfläche war. Vor derselben befand sich nämlich eine Vertiefung, welche als das tiefere Collum tali angesprochen werden konnte, andererseits konnte dieselbe, wenn das Caput tali sich erhoben hatte, dem Os scaphoideum, respective Cuboideum entsprechen. Im ersteren Falle musste eine partielle Luxation des Fusses im Talo-Crural-Gelenke vorliegen; im zweiten Falle musste der Talus für sich seine Lage verändert haben; der ganze Talus aber liess sich keineswegs als vollkommen dislocirt nachweisen.

Eine wiederholte Untersuchung liess es als das Wahrscheinlichste annehmen, dass eine Dislocation des Talus sowohl in dem oberen als in seinem unteren Gelenke vorlag, dass aber der Knochen nicht vollkommen sein natürliches Lager verlassen hatte, sondern mit seinem hinteren Theile noch in demselben zurückgeblieben war. Zum Behufe der Reposition wurde der Kranke tief narkotisirt und nun zunächst bei gebeugtem Hüft- und Kniegelenk, während der Fuss stark nach unten gezogen wurde, versucht, durch directen Druck den Knochen in seine richtige Lage zurückzubringen, jedoch ohne jeglichen Erfolg. Alsdann wurde in der bereits oben geschilderten Weise die Einrenkung durch starke Dorsalflexion und Supination (Adduction) mit nachfolgender Plantarflexion und Pronation (Abduction) versucht und wenigstens so viel erreicht, dass der Knochen weiter nach innen rückte; eine vollständige Reposition war jedoch trotz mehrfacher Wiederholung des Verfahrens nicht möglich. Sobald der Fuss wieder sich selbst überlassen wurde, rückte der Talus sofort wieder in seine alte Stelle und der Fuss nahm wieder seine Pes-varus-Stellung an. Da eine Gangrän der zwar sehr stark gespannten Haut direct nicht zu fürchten war, so wurde zunächst der Fuss in einen Fixationsverband gelegt und Eis applicirt. Am folgenden Tage wurden dieselben Repositionsversuche nochmals wiederholt, aber auch jetzt ohne Erfolg. Von Seiten der Weichtheile waren auch jetzt keine bedrohlichen Symptome vorhanden, und es wurde beschlossen, zunächst einige Zeit zu warten, um dann den Fall behufs Verbesserung der starken Pes-varus-Stellung operativ zu behandeln. Am 14. April machte ich unter Spray am Aussenrande und parallel den Strecksehnen des Fusses einen Einschnitt auf den vorspringenden Talus, und

als sich die Oeffnung als zu klein erwies, fügte ich noch einen T-Schnitt gegen den äusseren Fussrand hinzu. Man erkannte nun, dass der Talus nach vorn und aussen dislocirt war und der glatte Knochenvorsprung von der nach oben gerichteten Gelenkfläche des Taluskopfes gebildet wurde; ebenso lag ein Theil der oberen Gelenkfläche des Talus nach vorn frei. Es hatte mithin der Talus eine Luxation nach vorn mit Drehung um seine verticale Axe nach aussen und um seine quere Axe nach oben erlitten. Sowohl die vordere und hintere Gelenkkapsel des Talo-Crural-Gelenks als auch die Gelenkkapsel des Talonavicular-Gelenks waren total zerrissen, ebenso der starke Bandapparat im Sinus tarsi; nur ein Theil der ligamentösen Verbindung des Talus gegen den Calcaneus war erhalten. Die hintere scharfe Kante des Talus war gegen die unebene obere Fläche des Calcaneus aufgestemmt, und hierin war wohl die Fruchtlosigkeit der wiederholten Repositionsversuche begründet. Eine Fractur der Malleolen lag nicht vor. Der Bluterguss war fast vollkommen resorbirt. Der Taluskopf wurde mit einer Resectionszange gefasst und der ganze Knochen nach Lösung der vorhandenen Bandreste extrahirt. Der untere innere Rand des Talus zeigt mehrfach Knochenabsprengungen und ähnliche Defecte befinden sich an dem vorderen Rande des Knorpelüberzuges der oberen Gelenkfläche. Alsdann wurde die Gelenkhöhle mit 3% Carbollösung ausgespült, trocken gelegt und von der Operationswunde aus sowohl direct nach hinten als nach innen mit Hilfe von Gegenöffnungen ein Drainrohr durchgelegt, der übrige Theil der Operationswunde durch einige Seidensuturen geschlossen; alsdann folgte der aseptische Occlusivverband in Form eines Contentivverbandes. Die Stellung des Fusses war jetzt normal. Trotz der peinlich durchgeführten Antisepsis war der Verlauf doch nicht ganz von Entzündung frei, indem sowohl in den Peronealsehnenscheiden als auch in der Scheide der Flexoren hinter dem Malleolus internus eine allerdings beschränkte Eiterung eintrat, wodurch ein abendliches Fieber bis zu 39° bei morgendlicher Apyrexie bis zum Schlusse des Monates bedingt war. Nach Entleerung des Eiters war der Verlauf fernerhin bei normaler Temperatur ein durchaus regelmässiger. Die ganze Wundhöhle füllte sich bis Ende Juni aus und Mitte Juli war die Vernarbung eine vollständige. Der Patient, welcher schon seit einiger Zeit das Bett verlassen hatte, stellte nun unter dem Schutze eines Wasserglasverbandes die ersten Gehversuche an, in denen er bis zu seiner Entlassung aus dem Krankenhause so gute Fortschritte machte, dass die Wiedererlangung der vollen Gebrauchsfähigkeit des verletzten Fusses ausser Zweifel stand.

Die Verkürzung des Beines beträgt $1^1/_2$ Ctm. Die Tibia hat an dem Calcaneus eine feste Unterlage gewonnen und sind minimale Beugungs- und Streckbewegungen schon jetzt (Ende Juli 1882) möglich. Wie ausgiebig sich diese Bewegungsexcursionen gestalten werden, ist allerdings vorläufig noch nicht abzusehen.

Wie aus vorstehender Krankengeschichte ersichtlich ist, sprang der Patient, während das Fuhrwerk ein gepflügtes Feld und geegegtes Ackerland passirte, hinten, und zwar rückwärts, vom Wagen. Zunächst gelangte er mit gebeugtem Knie- und Hüftgelenk, also dorsalflectirtem Fussgelenke, auf den Boden, sodann fiel er nach hintenüber. Berücksichtigen wir die nach vorn geneigte Körperstellung beim Rückwärtsspringen, so erscheint diese Selbstbeobachtung durchaus correct. Die Luxation des Talus entstand während der primären Stellung des Fussgelenkes beim Fall auf den Boden, und das secundäre Hintenüberfallen hat gewiss nichts mit der Verrenkung zu thun, da diese Gewalt, wenn der Körper sich bereits auf dem Boden befindet und der erste Anprall überwunden ist, nicht ausreicht, um die starken Bandapparate zu zerreissen. Aber auch an dem durch die später ausgeführte Operation als Präparat gewonnenen Talus lässt sich, wie aus nachstehender Zeichnung ersichtlich, an den vorhandenen Knochendefecten die stattgehabte

Fig. 1.

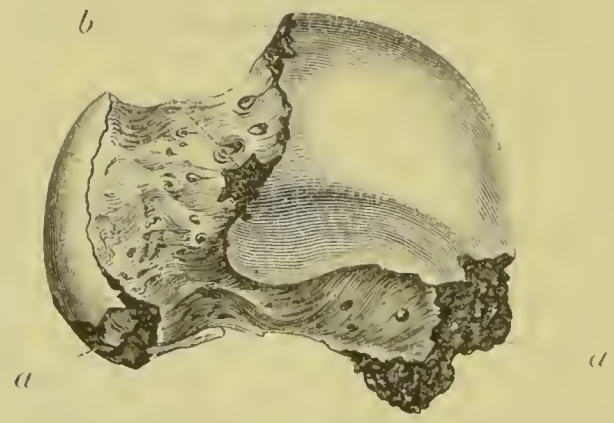

aa Knochendefecte durch die forcirte Adduction. *b* Knochendefecte durch die forcirte Dorsalflexion entstanden.

luxirende Bewegung deutlich ablesen. Der ganze innere Rand des Talus ist zusammengepresst und einzelne Splitter von der unteren Fläche sind abgesprengt, während der äussere Rand und die Mitte des Knochens völlig intact sind. Dieser Knochendefect am Innenrand kann nur entstanden sein durch eine kraftvolle Adductions-, respective Supinations-Bewegung im Talo-tarsalgelenk, wodurch der innere Talus-Abschnitt zwischen Tibia und Calcaneus zusammengepresst wurde. Am vorderen Rande der Talusrolle befindet sich ein ähnlicher, nicht so ausgedehnter Defect im Knorpel, welcher durch die mächtige Dorsalflexion im Sprunggelenke beim Sprunge verursacht wurde, wobei die

vordere Kante der Tibia auf diese lädirte Stelle des Talus sich aufstützte und dann nach hinten abglitt. Die Gewalt, welche in unserem Falle die Dislocirung des Talus hervorrief, wirkte also auf die Fusswurzel im Sinne einer Dorsalflexion und Adduction des Fusses, und zwar muss die letztere am ausgiebigsten gewesen sein. Dementsprechend und analog dem HENKE'schen Experimente, war der Talus nach vorn und aussen aus seiner Stellung gewichen.

Unsere Beobachtung ist jedoch nicht allein für die Entstehung der completen Talusluxation von Interesse, sondern sie gibt zugleich einen neuen Beleg für die Berechtigung der aseptischen Talus-Exstirpation bei irreponibler Luxation dieses Knochens. In dieser Hinsicht schliesst sich unser Fall den von KÜSTER[11]), KOENIG[12]), DUMONT[13]), LANDERER[14]) und SILVA[15]) veröffentlichten Operationen an.

[11]) Chirurgen-Congress 1882.
[12]) Lehrb. d. spec. Chir., III. Bd., pag. 525 ff.
[13]) Mittheilung aus der K o c h e r'schen Klinik, Deutsche Zeitschrift für Chirurgie, Bd. 17, pag. 1. ff.
[14]) Centralblatt für Chirurgie, 1881, Nr. 39.
[15]) Centralblatt für Chirurgie, 1877, pag. 240 (Referat).

II.

Ueber die Behandlung gewisser Luxationen und Fracturen des Capitulum radii durch Resection.

Von

Dr. Karl Löbker.

Im Laufe des vergangenen Jahres kamen in der hiesigen chirurgischen Klinik nicht weniger als fünf Fälle zur Behandlung, in denen eine Decapitation des Radiusköpfchens wegen einer vor kürzerer oder längerer Zeit stattgehabten Verletzung desselben nothwendig wurde. In drei derselben handelte es sich um die isolirte Luxation des Capitulum radii nach vorn, in den zwei anderen um difform geheilte Längsfracturen desselben mit gleichzeitiger Deviation des Knochens nach vorn und innen. Sowohl die gewonnenen Präparate, als auch die Fälle an und für sich und die typische Behandlungsweise rechtfertigen die Publication derselben. Ich lasse daher zunächst die betreffenden Krankengeschichten folgen:

Fall I. Martin Schürrmann, 5 Jahre alt, erhielt im October 1882 durch einen Fall, bei welchem der rechte Vorderarm unter den Leib gedreht zu liegen kam, eine Verletzung am rechten Ellenbogengelenk, welche von dem behandelnden Arzte mittelst Fixation durch einen Gypsverband drei Wochen behandelt wurde. Nach Abnahme des Gypsverbandes ergab die genaue Untersuchung der jetzt abgeschwollenen Gelenkgegend eine weit hervortretende Prominenz des Radiusköpfchens in der Ellenbeuge. Auf Druck liess sich dasselbe zwar an die entsprechende Gelenkfläche des Condylus externus zurückdrängen, allein bei Nachlass des Druckes federte es sofort nach vorn und innen herüber. Bei gestreckter Stellung gab die

Extremität ein Bild, welches völlig dem von ALBERT[1]) gegebenen entspricht; auffällig war hier das Fehlen jeglicher Functionsstörung; Beugung, Streckung, ja auch Pronation und Supination waren in keiner Weise wesentlich behindert, vielmehr sogar eine Hyperextension ausführbar, bei welcher dann das Radiusköpfchen in der Ellenbeuge die Haut emporhob. Gerade das Uebermaass von Beweglichkeit und gleichzeitiger Dislocation des Radius im Gelenke musste die Möglichkeit einer deformirenden Entzündung für spätere Zeit und die ausgesprochene Disposition zur Entstehung einer completen Luxation des Ellenbogens auf dem Wege der Hyperextension befürchten lassen und diese Aussicht war maassgebend für unsere Behandlungsweise dieser jetzt scheinbar nur formellen Störung. Der nochmalige Versuch, nach sorgfältiger Reposition durch einen Contentivverband eine Befestigung an normaler Stelle zu erzielen, misslang. Es wurde daher am 3. Jänner die Resectio capituli radii gemacht. Unter einmaligem Verbandwechsel war die Resektionswunde vernarbt. Nach vier Wochen wurden Bewegungen angefangen. In der sechsten Woche völlig normale, aktive und passive Beweglichkeit.

Jetzt, bei der Revision am 2. Juni 1883, ausser der kleinen Narbe keinerlei formelle oder functionelle Störungen. Der Arm ist zu den kräftigsten Bewegungen activ und passiv völlig brauchbar.

Fall II. Wilh. Remer, 12 Jahre alt, wurde am 9. November 1882 in der hiesigen chirurgischen Poliklinik vorgestellt. Der Knabe war längere Zeit vorher auf den Arm gefallen, doch liess sich nicht mehr feststellen, ob der Stoss hauptsächlich auf die Hand oder mehr auf den Ellenbogen eingewirkt. Die Untersuchung ergab eine Luxation des Radiusköpfchens nach vorn. Das Capitulum radii fehlte an normaler Stelle, liess sich dagegen in der Ellenbeuge deutlich palpiren. Die Extension, Supination und Pronation waren mässig beschränkt. Merkwürdig war auch hier das Fehlen eines Symptoms, dass man als entscheidend für die in Rede stehende Verletzung bezeichnet hat: Die Flexion schien in keiner Weise behindert. Bei jedem Versuche der Beugung fühlte man das dislocirte Köpfchen auf der vorderen Fläche des unteren Humerusendes hin- und hergleiten und seitlich ausweichen. Da alle Repositionsversuche misslangen, wurde sofort die Resection vorgenommen.

Der Wundverlauf war ein durchaus günstiger. Nach 10 Tagen Vernarbung der Wunde. Die in der dritten Woche nach der Resection vorgenommenen und 14 Tage methodisch fortgesetzten Bewegungen hatten das beste Resultat. Alle im Ellenbogengelenk auszuführenden Bewegungen zeigten völlig normale physiologische Breite.

Fall III. Richard Ritte, 9 Jahre alt, vorgestellt in der chirurgischen Poliklinik am 14. Juni 1882, hatte sich durch einen Fall den rechten Ellenbogen verletzt. Genaueres über das Geschehen

[1]) Lehrbuch der Chirurgie, II. Bd., S. 392.

dieses sechs Wochen vor der Untersuchung datirenden Sturzes liess sich nicht eruiren. Behandlung hatte nicht stattgefunden. Die Untersuchung ergab eine isolirte Luxation des Capitulum radii nach vorn. Das Köpfchen war in der Ellenbeuge deutlich zu fühlen. Unter dem Condilus externus eine deutliche Lücke. Der Epicondylus selbst etwas verbreitert. Bewegungen insofern behindert, als der Arm nicht über einen rechten Winkel gebeugt werden konnte. Supination nicht zu erzielen. Pronation und Streckung des Armes wenig beeinträchtigt. Es wird zunächst durch manuellen Druck das Köpfchen reponirt und die Retention desselben durch Anziehen eines Wattebausches mittelst Heftpflasterstreifen und durch Fixationsverband angestrebt. Am 4. Juli wird der Verband entfernt; die Stellung des Köpfchens ist eine leidliche. Im weiteren Verlaufe wird jedoch die Fixation wegen der Auftreibung des Condylus externus unzulänglich und die Luxation stellt sich wieder her. Das Köpfchen wird deswegen resecirt. Der Wundverlauf fieberlos, obwohl bei dem Wechsel des Verbandes jedesmal einige Tropfen Eiter aus der Wunde entleert werden. In Folge von Secretverhaltung entsteht eine leichte paraarticuläre Phlegmone, die durch breite Incision und Desinfection in Schranken gehalten wird. Nach drei Wochen Heilung. Durch die Nachbehandlung (Faradisation der Armmuskulatur und methodische Bewegungen) wird die Brauchbarkeit des Ellenbogengelenkes innerhalb 14 Tagen wieder hergestellt. Alle Bewegungen desselben sind völlig frei.

Fall IV. Friederike Lewerenz, Frau, 48 Jahre alt, stellte sich am 17. Jänner 1883 vor. Patientin war 4 Monate vorher mit dem Ellenbogen auf eine scharfe Kante gefallen und hatte starke Schmerzen, sowie eine bedeutende Schwellung davongetragen. Der behandelnde Arzt fixirte den Arm in rechtwinkeliger Stellung. Bei Entfernung des Verbandes stellte sich erhebliche Bewegungshemmung heraus. Extension und Flexion bedeutend beschränkt; Pro- und Supination fast gar nicht ausführbar. Da die Untersuchung eine entschiedene Verdickung des Radiusköpfchens nachwies, wurde am 18. Jänner die Resection desselben vorgenommen.

Das entfernte Köpfchen zeigte sich im Längsdurchmesser als gebrochen gewesen; es war schief zusammengeheilt und mässig aufgetrieben. Die Wunde heilte ohne Zwischenfall. Schon 14 Tage nach der Operation war die Schnittlinie vernarbt und konnten die Bewegungen der Pro- und Supination, sowie Flexion und Extension frei vorgenommen werden. Während der ganzen Zeit hatte Patientin nur geringfügige Schmerzen. Patientin wurde am 3. Februar 1883 als völlig geheilt entlassen und ihr nur auf die Dauer von 14 Tagen fleissige Uebung des Ellenbogengelenkes angerathen.

Fall V. Karl Dinse, 16 Jahre alt, will im Winter gefallen sein und den rechten Ellenbogen verletzt haben; wie, das weiss er nicht näher anzugeben. Gleich nach dem Falle hatte er heftige Schmerzen

im Arme; da diese mit der Zeit nachliessen, wurde eine Behandlung nicht für nöthig erachtet. Später merkte Patient, dass ihm der Arm leicht ermüde. Als ihm dann das Heben des Hammers — er ist Schmiedelehrling — zu mühsam wurde, suchte er an der hiesigen Klinik Hilfe. Bei der Untersuchung ergab sich eine bedeutende Beschränkung der Flexion; die übrigen im Ellenbogengelenke ausführbaren Bewegungen ziemlich frei, aber schmerzhaft. Radiusköpfchen mässig verdickt, zugleich nach innen subluxirt. Resection am 22. Mai 1883. Das Radiusköpfchen zeigt sich fracturirt, und zwar scheint das äussere Drittel desselben bis zum Collum radii durch den Condylus externus abgesprengt zu sein. Das kleine Fragment ist ziemlich genau bis auf eine kleine Depression und ohne störende Callusprolieferation angeheilt. Dabei war das Köpfchen in der subluxirten Stellung verharrt und zeigt sich der nach vorn gelegene, vom Druck der Rotula entlastete Theil desselben mässig aufgetrieben.

Beim ersten Verbandwechsel zeigte die Wunde wenig Neigung zu einer primären Vereinigung. Das Drainrohr wurde entfernt und Jodoformgaze in die Wunde eingelegt. Die Heilung erfolgte etwas langsamer als bei den übrigen Fällen. Zur Zeit hat Pat. völlig gute Function wieder erlangt.

Von den isolirten Luxationen des Radiusköpfchens, welche relativ selten beobachtet sind, ist die Verrenkung des Knochens nach vorn, entsprechend der Configuration der Gelenkfläche der Rotula, welche nach vorne gewendet ist, die häufiger beobachtete. Um die reine Luxation ohne Knochenverletzung, welche als Folge einer directen oder indirecten äusseren Gewalt oder in Folge von Muskelzug zu Stande kommt, handelte es sich, wie gesagt, in den drei ersten Fällen. Dieselben sind für die Art des Zustandekommens der Luxation gerade nicht von besonderem Interesse, doch ist die Entstehung dieser Verletzung auf directem Wege durch genaue Beobachtung am Lebenden hinlänglich aufgeklärt. Und für die schwieriger zu erklärenden indirecten Luxationen nimmt man nach dem Ergebnisse der Leichenexperimente mit Filugelli wohl allgemein an, dass bei übermässiger Pronation an der Kreuzungsstelle des Radius mit der Ulna ein Hypomochlion sich bildet und nun das obere Ende des Radius nach vorne hervorgedrängt wird, während das untere Ende des Radius sich nach innen herumwälzt. Die Kapsel reisst ein und das Capitulum wird nach oben und innen verschoben, so dass es sich an den äusseren Rand des Processus coronoides ulnae anlehnt. Am Lebenden geschieht nach Streubel[2]) diese Abhebelung so, dass der Humerus gegenüber dem fixirten Vorderarme die

[2]) Vierteljahrsschrift für praktische Heilkunde, 1850, Bd. II.

entgegengesetzte Bewegung macht. Was die Diagnose der Luxationen anlangt, so sind zwar eine Anzahl von äusseren Symptomen als für dieselbe charakteristisch angegeben worden, so die Verkürzung wegen des Aufwärtsrückens des Köpfchens, ferner die mässig gebeugte und abducirte Stellung des Vorderarmes, die Pronationsstellung der Hand und die Behinderung der Bewegungen, allein dieselben sind nach unseren Erfahrungen doch so wenig constant, dass man auf sie nicht allzuviel Gewicht legen darf. Betreffs der Bewegungsexcursionen scheint es uns, als ob die Beschränkung der Pro- und Supinationsbewegung am meisten noch hervortritt, während das Maass der übrigen Bewegungen wesentlich von der Ausdehnung des Kapsel- und Bänderrisses abhängig sein wird. In unserem zweiten Falle war sogar die Flexion in völlig normalem Umfange auszuführen, trotzdem das Capitulum radii in der Fossa humeri antica sich befand, da es, aus allen Verbindungen gelöst, frei zur Seite entweichen konnte. Dagegen kann uns die Inspection und die Vergleichung beider Ellenbogenconturen in der That Einiges leisten, wenn die Formen nicht durch einen Bluterguss verwischt sind. Man kann alsdann mitunter die Vorwölbung des Radiusköpfchens an der abnormen Stelle in der Ellenbeuge sehen, besonders aber fällt, worauf schon ALBERT aufmerksam machte, auf der äusseren Seite des Gelenkes die Prominenz des unteren Humerusendes auf, da die normale Vorwölbung der Extensoren durch das Radiusköpfchen eine Abflachung an dieser Stelle erleidet. In den meisten Fällen aber kann erst die Palpation die Diagnose sicherstellen; diese aber mit ziemlicher Leichtigkeit, wenn man sich nur daran gewöhnt, bei allen sogenannten Contusionen des Gelenkes den Sitz der Verletzung genau zu localisiren. Man fühlt die freie Rotula, mitunter an der hinteren Seite des Gelenkes die Cavitas sigmoidea minor ulnae, und namentlich bei Ausführung der Pro- und Supinationsbewegungen lässt sich das die Bewegung mitmachende Radiusköpfchen anstatt unterhalb des Condylus externus vor demselben, meist vom Supinator longus bedeckt, nachweisen. Ueber den anatomischen Befund bei frischer Verletzung, namentlich über Sitz und Ausdehnung des Kapsel- und Bänderrisses — eine bis dahin noch offene Frage — haben auch unsere Fälle noch keine Entscheidung bringen können, da auch sie älteren Datums waren. Doch glaube ich, dass, abgesehen von den bekannten intracapsulären Luxationen bei Kindern, man auf eine um so ausgedehntere Zerreissung schliessen kann, je geringer nachträglich die zurückbleibenden Functionsstörungen sind, da in allen solchen Fällen das dislocirte Radiusköpfchen

nicht in einer ganz bestimmten Stellung fixirt ist, sondern, je nach Bedürfniss, in zweckmässiger Weise den entgegentretenden Knochenwiderständen ausweichen kann. Der anatomische Befund bei allen älteren Fällen kann aber ohne Weiteres selbstverständlich nicht auf die frischen übertragen werden, da die das Gelenk construirenden Theile mitunter schon sehr bald wesentliche Veränderungen erleiden.

Den Schwerpunkt bei meinen Erörterungen möchte ich jedoch in die von uns beobachtete typische Behandlungsweise der Luxation des Radiusköpfchens nach vorn legen.

In einer nicht unerheblichen Anzahl von Fällen misslingt nämlich die Reposition, welche durch directen Fingerdruck auf das Köpfchen bei gleichzeitig ausgeführter Extension und Supination des Vorderarmes und der Hand die grösste Aussicht auf Erfolg hat, und selbst wenn die Reduction anfänglich gelungen ist, findet man später bei Abnahme des Verbandes, dass nach Abschwellung des Armes im Verbande der Knochen in die fehlerhafte Stellung zurückgewichen ist. Diese leichte Verschiebbarkeit beruht auf der flachen Gelenkverbindung und kann eventuell durch Interposition, respective Spannung der Kapsel, noch erhöht werden. Für solche Fälle leistet die nach bestimmten Vorschriften der verschiedensten Art ausgeführte Fixation des Gelenkes in einer bestimmten Stellung auch die Application von Pelotten auf das Köpfchen so gut wie gar nichts, und das leidliche Resultat in Bezug auf die nachträgliche Functionsfähigkeit des Ellenbogens rührt wohl nur in den seltensten Fällen von der Anwendung dieser Verbände her. Malgaigne und andere französische Chirurgen schlugen daher geradezu vor, durch methodische, monatelange Ausführung von activen und passiven Bewegungen eine möglichst freie Nearthrose zu erzielen, da sie eine operative Behandlung mit Eröffnung des Gelenkes mit Recht in der damaligen Zeit zurückwiesen. Unter Beobachtung aseptischer Vorsichtsmaassregeln bei Ausführung der Operation und unter Garantie der Möglichkeit aseptischer Nachbehandlung ist jedoch die Arthrotomie, wie in so vielen anderen Fällen so auch hier, unbedingt gestattet, und daher glauben wir die Indication in folgender Weise formuliren zu können:

Jede richtig erkannte Luxation des Radiusköpfchens nach vorn muss zunächst durch unblutiges Repositionsmanöver zurückgebracht werden; stellt sich hiebei primär die Unmöglichkeit der Reposition heraus, oder ist eine dauernde Retention des Köpfchens an seiner richtigen Stelle nicht möglich, so soll die Arthrotomie mit Wegräumung des Hindernisses ausgeführt werden; dieses letztere ist aber

nur durch Resection des Radiusköpfchens auszuführen, da, wie wir uns überzeugen konnten, auch nach der Arthrotomie die Reduction des Köpfchens in offener Wunde in der Regel nicht möglich sein wird, oder das letztere nicht mit Sicherheit in seiner normalen Stellung dauernd fixirt werden kann. Bei jeder veralteten Luxation wird von vorn herein nur die Decapitation des Köpfchens in Frage kommen. Fügt man die von uns ausgeführte typische Resection des Radiusköpfchens in die Behandlungsmethoden der Luxationen des Radiusköpfchens ein, so wird man unserer Meinung nach die grösste Garantie für die Erlangung einer vollkommen guten Functionsfähigkeit in allen Fällen besitzen.

In den beiden anderen Fällen handelte es sich nicht um eine primäre Luxation des Köpfchens nach vorn, sondern um eine schräg in das Radiohumeralgelenk eindringende Längsfractur des Köpfchens mit Verschiebung des kleinen äusseren Fragmentes nach abwärts und nachfolgender Verschiebung des Radiusköpfchens nach vorn und innen. Diese Längsfracturen sind insofern von besonderem Interesse, als dieselben entstanden sein müssen durch Abstemmen von Seiten des Humerusendes. Die Kranken waren auf die Aussenfläche des Ellenbogens gefallen, wodurch der Radius direct nach innen und vorn getrieben wurde; es war keine einfache Luxation durch diesen Stoss entstanden, sondern der Humerus hatte sich an der vorspringenden Circumferenz der Radiusdelle angestemmt und hiedurch eine sogenannte Meisselfractur des äusseren Abschnittes verursacht, während der übrige Theil der Gelenkfläche des Radius mit dem ganzen übrigen Knochen vielleicht ein wenig nach vorn und innen verschoben wurde. Die Hauptursache der Prominenz des Radius nach vorn und die hiedurch bedingte Functionsstörung war jedoch zweifellos die secundär nach der Verletzung auftretende Difformität des Knochens. Die genaue Diagnose dieser gewiss nicht so ganz seltenen Fracturen ist nach vollendeter Fractur allerdings vor Eröffnung des Gelenkes wohl kaum zu stellen, vielmehr werden die subjectiven und objectiven Symptome in den meisten Fällen nur zur Annahme einer Arthritis deformans veranlassen. Thatsächlich finden wir bei genauer klinischer Beobachtung eine nicht geringe Anzahl von Arthritiden, die sich gerade auf das Humero-Radialgelenke beschränkt erweisen. Die Berechtigung zur operativen Entfernung des difformen Köpfchens ist jedoch zweifellos vorhanden. Die geschilderte Fractur des Radiusköpfchens, so geringfügig sie erscheinen mag, hat für die Functionsfähigkeit des Gelenkes ihre schwere Bedeutung; ich habe daher geglaubt, durch Bei-

fügung der Abbildung der gewonnenen Präparate die anatomischen Verhältnisse derselben deutlich veranschaulichen zu sollen.

Fig. 2.

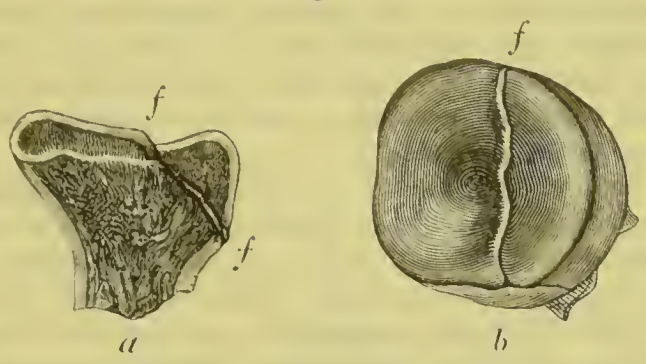

Resecirtes Radiusköpfchen.
a) Frontaler Sägeschnitt, *b)* von oben gesehen, *f)* Bruchlinie.

Nachtrag.

Nachdem vorstehender Artikel bereits zum Druck abgeliefert war, hatten wir Gelegenheit, noch eine sechste Resection des Radius aus ähnlichen Grüuden zu machen. Auch in diesem Falle handelte es sich um eine hochgradige Difformität des Capitulum nach Schrägfractur. Die letztere war jedoch nicht die in den beiden anderen Fällen beobachtete Meisselfractur an dem Aussenrande, sondern sie betraf den inneren Abschnitt der Gelenkfläche und dem entsprechend war der Knochen ein wenig nach aussen dislocirt. Der Fall ist von besonderem Interesse, da der Patient sich gar nicht erinnert, jemals eine Verletzung erlitten zu haben, und doch war ein grosses Stück des Knochens abgesprengt — ein neuer Beleg für das relativ häufige Vorkommen derartiger Fracturen, wenn man nur ordentlich auf sie fahndet. Die Krankengeschichte ist kurz folgende:

Fall IV. Fr. Kirsch, 20 Jahre alt, aus Gützkow, war früher stets gesund; namentlich hat er früher niemals an irgend einer Erkrankung der Gelenke gelitten. Er weiss sich auch nicht zu erinnern, jemals einen Fall oder Stoss gegen den seit ungefähr einem Jahre erkrankten rechten Ellenbogen ausgesetzt gewesen zu sein. Das Leiden begann mit Schmerzhaftigkeit des Ellenbogens bei Druck und bei Bewegungen. Die letzteren waren ausserdem nicht mehr im vollen Umfange wie früher auszuführen. Seit einigen Wochen bemerkt Patient bei Bewegungen mitunter ein Knarren im Gelenke.

Stat. präs. vom 24. Juli 1883. Der übrigens gesunde Mensch zeigt eine leichte Schwellung des rechten Ellenbogengelenkes zu beiden Seiten des Olekranon, herrührend von einer Verdickung der

Kapsel; Fluctuation nicht wahrnehmbar. Bei Druck, namentlich auf die Gelenkgegend, empfindet der Patient heftigen Schmerz. Sowohl die active als die passive Beugung und Streckung des Gelenkes ist nur in den mittleren Grenzen möglich. Active Pro- und Supination ebenfalls stark behindert. Bei passiver Ausführung letzterer Bewegungen verspürt man ein deutliches Knacken im Humero-Radialgelenke. Das Radiusköpfchen ragt über den Epicondylus ext. humeri etwas hinaus und ist gegenüber dem der anderen Seite um ein Drittel seiner Grösse verbreitert.

Am 25. Juli wurde die Resection des Radiusköpfchens ausgeführt. Es zeigte sich hiebei, dass die äussere Partie der Delle des Knochens stark gewuchert war, weil sie nach aussen verschoben war. Der innere Rand war, wie aus beistehender Abbildung ersichtlich, in schräger Richtung abgesprengt, so dass das Fragment eine mit dem übrigen Knochen durch einige fibröse Brücken verbundene, übrigens aber frei bewegliche Gelenksmaus bildete. Die Synovialis des Gelenkes befand sich im Zustande der pannösen und papillären Hyperplasie.

Fig. 3.

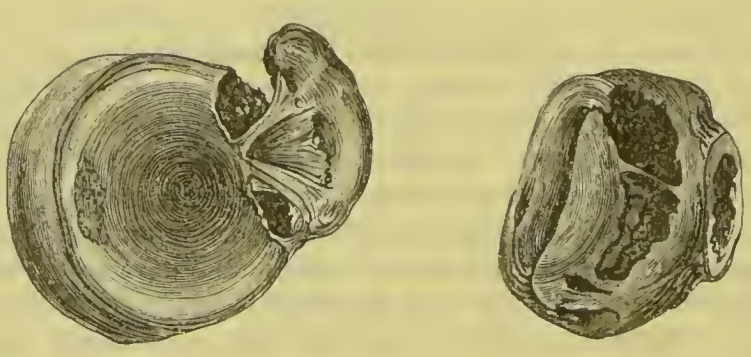

A

Radiusköpfchen mit Absprengung des Innenrandes und Wucherung der äusseren Hälfte. (Von oben gesehen.)

B

Das Präparat von innen gesehen.

Obgleich der Fall noch nicht abgeschlossen vor uns liegt, so berechtigt der primäre Wundverlauf jedoch zur Hoffnung auf ein ebenso gutes Resultat wie bei den früheren Beobachtungen.

Endlich werde ich in den nächsten Tagen nochmals dieselbe Operation ausführen. Der betreffende Fall, welcher einen jungen Menschen von 17 Jahren betrifft, ist unserem Fall I durchaus ähnlich.

III.

Drei Fälle
von
penetrirenden Thoraxverletzungen.

Von
Dr. Karl Löbker.

Die Prognose der perforirenden Brustwunden im Kriege ist bekanntlich eine recht traurige, indem sich die Mortalitätsziffer nach den Resultaten der Statistiken aus den Kriegen der zweiten Hälfte unseres Jahrhunderts auf etwa 60 Procent beläuft, und wenn auch die Aussichten für einen günstigeren Verlauf in Friedenszeiten bis dahin sich etwas besser gestalten mochten, da eine gewiss erhebliche Anzahl Verletzter in der Nothlage des Krieges in Folge solcher primärer Blutungen zu Grunde geht, welche sich in der Friedenspraxis, sei es durch Unterbindung der Thoraxwandgefässe, sei es durch die moderne chirurgische Behandlung des Lungenparenchyms selber, stillen lassen, so sind doch immerhin auch im Frieden die genannten Verletzungen zu den schwersten zu rechnen, da namentlich bei den Schussverletzungen die Wunde des Thorax selbst nur selten für sich allein besteht, sondern meist durch irgend eine Complication erschwert wird. Und da man in der früheren Zeit und so auch noch im letzten russisch-türkischen Kriege von einer activen Therapie keine erfreulichen Resultate erlebte, so ist es nicht wunderbar, wenn die ganze Behandlung der penetrirenden Brustwunden eine rein exspectative war. Wenn nun zwar Alle auch nicht auf dem fatalistischen Standpunkte von Schwarz standen, der alle Blessirten mit Brustschusswunden als absolut hoffnungslos betrachtete.

so will doch selbst ein Pirogoff bis zu seinem Tode von einer activen Therapie nichts wissen, sondern sich lediglich auf eine symptomatische Behandlung beschränken. In seinem bekannten Berichte sagt er: „Die Operation des Empyems kam selten zur Ausführung und noch seltener wurde — Gott sei Dank — die Extraction von Splittern der Rippen vorgenommen.“ Das äusserste Mittel, welches er allenfalls gelten lassen will, ist die Aspiration des Empyems mit der Dieulafoi'schen Spritze. Zwar dachten nicht Alle so wie Pirogoff; die Worte W. Koch's[1]) sind gewiss Vielen durchaus sympathisch gewesen, obgleich sie vor 10 Jahren schon geschrieben wurden. „Durch eine an möglichst tiefer Stelle anzubringende Incision freien Abzug des Exsudates zu ermöglichen, durch sorgfältige Irrigation seine Zersetzung möglichst hintanzuhalten: das sind Forderungen, die auszuführen auch für den Fall nicht unterlassen werden dürften, dass unsere Kenntnisse über putride Infectionen nicht so vorwärts geschritten wären, wie sie es augenblicklich sind. Analog den Friedenserfahrungen ist aber ein Erfolg nur dann zu erwarten, wenn die Incision möglichst früh gemacht wird, ehe schon die Decomposition der Blutmasse eine zu vorgeschrittene ist, ehe zu feste Adhäsionen das Wiederausdehnen der Lunge hindern, ehe diese selber schon der Degeneration anheimgefallen ist.“ Allein von einer zielbewussten Behandlung der Brustverletzungen vom Beginne der Verletzung an war man damals doch noch recht weit entfernt. Die citirten Worte Koch's beziehen sich auch nur auf die protrahirten Fälle, welche den ersten Entzündungsschub überstanden hatten. Es muss zwar unser jetziges Handeln, namentlich unsere Massregeln der antiseptischen Wundbehandlung, in jeder Hinsicht und namentlich für die schweren Verletzungen der grossen, serösen Körperhöhlen die Kritik des nächsten Krieges bestehen, allein wir sind doch durch unsere Friedenserfahrungen jetzt im Stande, uns aus diesen einen bestimmten Plan aufzubauen, und wenn derselbe auch nicht schablonenmässig für jeden einzelnen Fall zur Ausführung im Detail kommen kann, so behalten doch die Grundsätze desselben ihre volle Giltigkeit, da sie durch eine Anzahl schönster Erfolge erhärtet sind. Es bleibt ja fraglich, ob und inwieweit wir sowohl in der Friedenspraxis, als auch namentlich im Falle eines Krieges die Sterblichkeitsziffer, welche durch primäre Verblutung nach penetrirenden Brustverletzungen bedingt ist,

[1]) Notizen über Schussverletzungen. Langenbeck's Archiv, Bd. XIII, pag. 566.

herabdrücken werden, da nach wie vor bei Verletzung der grossen Gefässe und der Lungenwurzel überhaupt der Tod entweder sofort oder doch schneller eintritt, ehe eine Hilfe möglich sein wird; dagegen können wir die berechtigte Hoffnung hegen, dass nicht allein bei Verletzungen der Brustwandgefässe, sondern auch bei Blutungen aus dem Lungenparenchym es möglich sein wird, eine Anzahl früher verlorener Patienten zu retten. Diese Hoffnung stützt sich namentlich auf die neueren experimentellen Untersuchungen Gluck's [2]), H. Schmidt's [3]), Block's [4]) und Anderer über die Lungenresection. Es stehen uns in dieser Hinsicht zwei Wege offen: entweder den verletzten Theil der Lunge, eventuell nach Rippenresection, nach aussen hervorzuziehen und die Blutung durch Umstechung oder Ligatur des Lungengewebes zu stillen — eine Idee, welche von C. Hueter ausgesprochen wurde — oder aber die keilförmige Excision des zertrümmerten Lungenabschnittes mit nachfolgender Lungennaht.

Für die weniger ausgedehnten Verletzungen des Lungengewebes dürfte der erste Vorschlag sich als zweckmässig erweisen, während die eigentliche Lungenresection das zutreffende Verfahren bei erheblicher Zertrümmerung sein wird. Dass die Blutung aus den Thoraxwandgefässen, also namentlich aus den Intercostalarterien und aus den Arteriae mammariae internae durch die typische Continuitätsunterbindung oder Umstechung beider Enden der zerrissenen Arterien zu bewältigen ist, ist selbstverständlich. Ich glaube jedoch im Ganzen nicht, dass wir gerade nach dieser Richtung hin in erster Linie erfolgreicher als früher die Thoraxverletzungen in Zukunft behandeln werden, da einerseits die Fälle zu spät in ärztliche Behandlung kommen, andererseits die Quelle der Blutung recht schwierig zu ermitteln ist. Doch wird man sich im gegebenen Falle, der ja an und für sich trostlos ist, nicht scheuen dürfen, mittelst ausgedehnter Rippenresection sich Eingang und Einblick in den Thoraxraum zu verschaffen. Die wesentlichsten Erfolge aber bei der Behandlung der penetrirenden Thoraxverletzungen erzielen wir durch Fernhaltung, resp. Bekämpfung, schon vorhandener septischer Infection. Ich bin aber keineswegs geneigt, für alle zur Behandlung kommenden Fälle sofort eine eingreifende operative Behandlung vorzuschlagen, im Gegentheil sollen wir nicht durch ein vorzeitiges, nicht stricte indicirtes Verfahren einen einfachen Fall zu einem complicirten machen.

[2]) „Berl. klin. Wochenschrift", 1881, Nr. 44, pag. 645.
[3]) „Berl. klin. Wochenschrift", 1881, Nr. 50, pag. 757.
[4]) „Deutsche med. Wochenschrift", 1882, Nr. 44.

Gewiss ist die alte Methode der exspectativen symptomatischen Behandlung bei einer grossen Anzahl günstigerer Fälle allerdings unter Anwendung der aseptischen Occlusion auch heute beizubehalten; aber ebenso bestimmt werden wir in anderen Fällen entweder primär oder nach Eintritt einer septischen Infection ein rasches und energisches Vorgehen an die Stelle des alten Zauderns setzen müssen. Die Entscheidung dieser Frage, wann in der einen und wann in der anderen Weise zu verfahren ist, kann zwar nach den wenigen bislang gemachten Erfahrungen noch nicht durch eine allgemein giltige These gebracht werden, doch lässt sich nach Analogie der Resultate bei der Behandlung anderer schwerer Verletzungen so viel sagen, dass im Ganzen diejenigen Fälle einer exspectativen Behandlung anheimfallen müssen, welche primär in unsere Behandlung gelangen und bei denen die Art der Verletzung schwere Complicationen ausschliessen lässt; mit anderen Worten: Diejenigen Fälle sind für die exspectative Behandlung geeignet, bei denen die stattgehabte Verletzung keine directe Todesgefahr — Blutung — bedingt, noch auch die Art der Verletzung, noch die begleitenden und nachfolgenden Umstände mit Wahrscheinlichkeit auf eine primäre oder secundäre septische Infection der Wunde schliessen lassen.

Andererseits zwingen uns unsere modernen Begriffe über aseptische Wundbehandlung dazu, in allen Fällen, wo durch die Art der Verletzung, selbst bei der möglichst primären Behandlung, ein antiseptischer Wundverlauf mit Sicherheit oder hoher Wahrscheinlichkeit auszuschliessen ist; ferner in allen denjenigen Fällen, welche secundär in die Behandlung eintreten und bei denen entweder bereits Zeichen der aseptischen Infection vorliegen oder nach dem bisherigen Verlauf in Aussicht stehen, nicht unthätige Zuschauer zu bleiben, sondern zu versuchen, ob es nicht möglich ist, durch actives Eingreifen nach den allgemeinen Regeln der antiseptischen Wundbehandlung die Mortalitätsziffer auch bei diesen schweren Verletzungen, wenn auch nur bis zu einer gewissen Grenze, herabzudrücken; ähnlich wie es uns in zuvor nie geahntem Masse bei complicirten Verletzungen der Extremitäten bereits gelungen ist. Freilich wird die Art und die Zeit des jeweiligen Eingriffes nicht generell zu fixiren sein — dies richtet sich natürlich nach dem persönlichen Empfinden des behandelnden Arztes — im Allgemeinen aber, glaube ich, kann die eben aufgestellte Sonderung der Fälle recht wohl festgehalten werden.

Die eingedrungenen und zurückgebliebenen Fremdkörper, resp. das Projectil bei Schussverletzungen, sind natürlich an

und für sich nicht eine Indication zum operativen Eingriff, vielmehr gilt hier erst recht die allgemeine Regel über die Entfernung der Fremdkörper: „Durch das Forschen nach dem Sitze derselben darf der Verwundete nicht einer grösseren Gefahr ausgesetzt werden, als ihm das Zurückbleiben des Corpus alienum verursacht.“ Was ich im Uebrigen unter exspectativer und activer Behandlungsweise solcher Verletzungen verstehe, geht am deutlichsten aus der Mittheilung der nachfolgenden drei Krankengeschichten hervor, welche gewissermassen als Paradigmata in der einen und der anderen Richtung hin gelten können. Die beiden ersten Kranken wurden von mir in Stellvertretung des abwesenden C. Hueter, der dritte von Prof. Vogt in unserer Klinik behandelt.

I. Fall. Der 15 J. alte Gärtnerlehrling K. S. aus Gross-Milzow bei Greifswald trug eine mit Pulver und starkem Papierpfropf geladene Pistole, mit der Mündung nach oben gerichtet, in der linken Hosentasche. Dieselbe entlud sich, als der Knabe über einen Baumstamm strauchelte und brachte demselben eine schwere Verletzung des Brustkorbes bei, weshalb er nach 18 Stunden in die chirurgische Klinik zu Greifswald eingeliefert wurde. Die sofort angestellte Untersuchung des Knaben ergab, dass die Haut im linken Hypochondrium etwa in der Verlängerung der linken Mammillarlinie in der Ausdehnung eines Fünf-Markstückes zerstört, und dass dieselbe in der Ausdehnung von guter Handbreite nach aufwärts von den unterliegenden Rippen abgehoben war. Ausserdem ergab die physikalische Untersuchung des Thorax einen ausgedehnten Pneumothorax und geringe Blutansammlung in der hinteren unteren Pleurapartie linkerseits. Die Lunge selbst war gegen die Wurzel hin collabirt. Bei genauerer Untersuchung und Lüftung der unterminirten Hautpartie unter dem Schutze des Sprays strömte weitere Luft in den geöffneten Thorax ein. Die 6. Rippe war in der Ausdehnung von 2—3 Ctm. zersplittert, die Pleurahöhle nach aussen von dem unteren Abschnitte des Herzens breit eröffnet, der Papierpfropf war an den Zacken der genannten Rippe haften geblieben und konnte sofort entfernt werden; ebenso wurden die losen Splitter der Rippe weggenommen. Das Allgemeinbefinden des Knaben war durch den Shok der Verletzung ziemlich stark mitgenommen die Herzthätigkeit war zwar regelmässig, aber klein und frequent. Allgemeine Fiebererscheinungen fehlten jedoch noch gänzlich. Unter diesen Umständen wurde zunächst nach Reinigung der Wunde, die bis dahin mit leidlich reiner Leinwand verbunden war, auf ein weiteres Eingreifen verzichtet, umsomehr, als die Oeffnungsstellen der Pleura und der Rippe sich unter dem Schutze der gut ernährten Hautklappe befanden, welche ventilartig einen Verschluss der Thoraxhöhle bewerkstelligte. Man beschränkte sich daher auf eine ausgedehnte Abwaschung des Rumpfes und die Anlegung eines

Occlusivverbandes von fünfprocentiger Salicyljute, der Thorax und Abdomen von den Schultern bis zum Becken einhüllte. In den ersten Tagen schien bei dieser exspectativen Behandlung auch ein guter Wundverlauf einzutreten; es entleerte sich nur sehr wenig, etwas getrübtes Secret von der Wunde. Der Knabe war zwar nicht fieberlos, zeigte aber nur mässige abendliche Temperatur-Steigerung. Allmälig aber stellte sich heraus, dass bei dieser Art der Behandlung ein auch nur leidlich aseptischer Verlauf nicht erzielt werden konnte; das Secret wurde copiöser, trüber und der vermeintliche ventilartige Schutz von Seiten des Hautlappens wurde nunmehr von geradezu nachtheiliger Wirkung, da er sich dem Abflusse des Secrets aus der Pleurahöhle hindernd in den Weg stellte. Die Temperatur des Pat. stieg Morgens auf 38·6 bis 39°, Abends bis 40° C., Haut und Zunge waren trocken, der Knabe bekam ein missfarbiges Hautcolorit, der Kräftezustand nahm mehr und mehr ab. Unter diesen Umständen wurde am 16. October desselben Jahres die Behandlung völlig gewechselt; der genannte Hautlappen wurde in seiner ganzen Breite gespalten und zwei lange elastische Drainrohre, die bis zur Pleurakuppe aufwärts reichten und mit vielen seitlichen Oeffnungen versehen waren, von der Eingangsöffnung des Schusscanals in die linke Pleurahöhle eingeführt und sofort eine mehrere Minuten dauernde Irrigation der Höhle mit warmer zweiprocentiger Salicylösung vorgenommen. Bei Gelegenheit dieses Eingriffes zeigte sich nämlich, dass eine diffuse Pleuritis mit Fibrinauflagerungen und Ansammlung von jauchig-eitrigem Secret in dem unteren Abschnitte der Thoraxhöhle bestand und der linke Unterlappen der Lunge pneumonisch infiltrirt war. Die Herzthätigkeit konnte, nebenbei bemerkt, in situ beobachtet werden, der Herzbeutel selbst war nicht eröffnet, eine Verletzung des Lungengewebes nicht nachzuweisen.

Diese antiseptische Ausspülung der Pleurahöhle wurde fortan täglich anfangs drei-, später zweimal ausgeführt und bereits zwei Tage später war Abends und Morgens die Temperatur um 1° C. niedriger als vor der Operation. Das Fieber sank in den nächsten Tagen dauernd und die Secretion aus der Pleurahöhle war zwar copiös, aber die Flüssigkeit selbst hatte eine gutartige, dünneitrige, nicht stinkende Beschaffenheit. In gleicher Weise hob sich auch das Allgemeinbefinden des Patienten und nach etwa acht Tagen befand sich derselbe fieberfrei. Deshalb wurden die Ausspülungen täglich einmal vorgenommen und ein Drainrohr entfernt. Nach und nach sprossten auf den Pleurablättern die Granulationen auf, welche die Höhle mehr und mehr ausfüllten, so dass das andere Drain verkürzt werden musste. Die Secretion war nunmehr so gering, dass der Verbandwechsel in immer grösseren Intervallen vorgenommen werden konnte. Anfangs Jänner 1880 bestand nur noch ein wenige Centimeter tiefer Fistelgang und ein granulirender Defect in der Haut von der Grösse einer halben Hand. Mitte Februar war nirgends

mehr eine Communication der Pleurahöhle mit der äusseren Luft nachzuweisen und die Lungen hatten sich mehr und mehr ausgedehnt, so dass der Knabe schon seit einigen Wochen das Bett zeitweilig verliess. Ende März war die Wundheilung beendet, jedoch wurde der Knabe noch bis zur völligen Herstellung seiner Gesundheit in der Klinik zurückbehalten. Späterhin konnte der Knabe zu wiederholtenmalen, zuletzt im Herbst 1882, untersucht werden; derselbe ist kräftig und gesund, bei der Athmung zeigt sich keinerlei Unterschied in der Excursion des Thorax, das Athemgeräusch ist über der ganzen linken Lunge völlig normal und auch die Percussion ergibt kaum einen Unterschied gegenüber der rechten Seite. Eine Thorax- oder Wirbelverkrümmung war nicht vorhanden.

II. Fall. Der 21 J. alte X. stammt aus einer Familie, in der schwere Melancholie mehrerer Mitglieder vorgekommen ist. Am Abend des 8. August machte er einen Selbstmordversuch, indem er einen Revolver auf das völlig entblösste Epigastrium setzte und auf sich abschoss, ohne dass er jedoch seinen Zweck erreichte. Während der ersten vier Tage nach dieser That wurde der Patient in seiner Wohnung vom Hausarzte behandelt, und hatte Letzterer eine Eingangsöffnung dicht unter dem Processus xiphoides constatirt und das Projectil hinten links in der Scapularlinie, oberhalb der 7. Rippe aufgefunden und nach einer einfachen Incission extrahirt. Im Uebrigen hatte der Arzt eine exspectative Behandlung eingeleitet und die kleine Wunde mit einer feuchten Carbolcompresse bedeckt, welche täglich dreimal erneuert wurde. Das Allgemeinbefinden des Patienten war während dieser Zeit andauernd gut, doch veranlassten die hohen Temperaturen, Morgens 38·6°, Abends 39.8°, den Arzt, die Ueberführung des Verletzten in die Greifswalder chirurgische Klinik bewerkstelligen zu lassen. Bei der Aufnahme wurde folgender Befund aufgenommen: Die ganze linke Thoraxhälfte ist gegenüber der rechten Seite fassförmig ausgedehnt, während sie an den Athembewegungen nur sehr geringen Antheil nimmt. Unmittelbar unter dem Processus xiphoides befindet sich die kleine Eingangsöffnung des Projectils, deren Ränder jedoch eng aneinander liegen, so dass eine eigentliche Oeffnung nicht bestand. Die Umgebung dieses Einganges ist etwas geschwellt und geröthet. An der hinteren seitlichen Partie des Thorax befindet sich an der oben genannten Stelle die ganz reizlose Incisionswunde, aus der das Geschoss extrahirt war. Die Herzthätigkeit war kaum alterirt, der Puls voll, kräftig und unbedeutend frequenter als normal, Zunge und Haut waren feucht, die Temperatur, die unmittelbar vor dem Transporte 39·4° betrug, war auf 38·6° herabgesunken. Die physikalische Untersuchung des Verletzten ergab auf der ganzen linken Thoraxhälfte vorn und hinten tympanitischen Percussionsschall. Zeichen von Bluterguss in die Pleurahöhle waren nicht vorhanden, das Athemgeräusch fehlte linkerseits vollständig, nur hinten, dicht neben der Wirbel-

säule, hörte man deutlich bronchiales Athmen, rechterseits waren durchaus normale Verhältnisse. Der linke Leberlappen war deutlich geschwellt, das Abdomen jedoch schmerzlos bei Betastung mit Ausnahme der nächsten Umgebung der Eingangswunde. Von Seiten des Magens lagen keine Beschwerden vor, auch war kein blutiger Auswurf vorhanden. Ob derselbe geringen Grades unmittelbar nach der Verletzung eingetreten war, war nicht sicher zu ermitteln. Es konnte hienach nicht bezweifelt werden, dass eine Verletzung der Leber vorlag; es musste auch das Projectil die linke Pleurahöhle und die linke Lunge verletzt haben, da bei der Beschaffenheit des Schusscanals ein Eindringen der Luft von aussen in die Pleurahöhle ausgeschlossen werden konnte; ein sogenannter Contourschuss des Thorax lag also nicht vor. Unter Berücksichtigung der Lage der Eingangs- und Ausgangsöffnung, der Erscheinungen von Seiten des linken Leberlappens und der linken Thoraxhöhle, sowie der topographischen Anordnung der Intestina musste das Geschoss den linken Leberlappen gestreift, sodann oberhalb der kleinen Curvatur des Magens, ohne diesen erheblich zu verletzen, das Zwerchfell durchbrochen haben, nun die linke Pleurahöhle links vom Herzen durchlaufen und die linke Lunge — wenn auch nicht allzu erheblich — verletzt haben. Endlich war dasselbe in der hinteren Axillarlinie oberhalb der 7. Rippe unter der Haut liegen geblieben. Da das Allgemeinbefinden trotz der hohen Temperaturen in den vergangenen Tagen ein sehr gutes gewesen war, dass Geschoss, das selbst entfernt war, keine anderen Fremdkörper mit in die Tiefe gebracht haben konnte — da Patient sich ja völlig entblösst hatte — für irgend eine erhebliche Entzündung jegliches Symptom fehlte, so wurde unter diesen Umständen eine antiseptische Reinigung der ganzen Rumpfoberfläche vorgenommen, die kleine Wunde nach Betupfung mit Chlorzinkwatte mit einem Streifen Protectiv bedeckt, auf das Epigastrium eine feuchte Carbolcompresse gelegt und nun der ganze Rumpf mit einem Salicyljutepolster dicht eingehüllt. Im Uebrigen wurde eine exspectative Behandlung eingeleitet; nur wurde die Luft des Krankenzimmers durch einen Dampfspray mehrere Male täglich gereinigt und dem Kranken in den ersten zweimal 24 Stunden nach der Aufnahme nur Milch und Eis gereicht, da die Richtung des Schusscanals eine oberflächliche Streifung des Magens nicht ausschloss und eventuell noch nachträglich eine Arrosion derselben befürchtet werden musste. Der weitere Verlauf war ein überraschend günstiger; am folgenden Tage betrug die Temperatur bei allgemeinem Wohlbefinden 38·4°, vom zweiten Tage nach der Aufnahme an war sie gänzlich normal. Die verbreiterte Dämpfung des linken Leberlappens trat mehr und mehr zurück und von Seiten der Thoraxhälfte war in den nächsten acht Tagen keine Veränderung zu verzeichnen. Am 28. August sind beide Oeffnungen geschlossen, die linke Lunge dehnt sich allmälig wieder aus, von Pneumothorax ist Anfangs Sep-

tember nichts mehr nachzuweisen. Bei der Entlassung am 9. September 1881 fungirte die Lunge wieder völlig normal, von Seiten der Leber sind keine Beschwerden vorhanden. Nach einer Anfangs 1883 eingezogenen Nachricht befindet sich X. völlig wohl und ist seinem früheren Berufe zurückgegeben.

III. Fall. Am 2. Juli 1883 wurde der Arbeiter H. H. aus Schlagtow in bewusstlosem Zustande in das hiesige Universitäts-Krankenhaus gebracht.

Pat. hatte vor wenigen Stunden 11 Verletzungen, welche von einem scharfen Instrumente herzurühren schienen, erlitten:

1. In der Höhe der linken 10. Rippe ein 2 Ctm. langer, $^3/_4$ Ctm. breiter Stich, welcher die untersten Partien der linken Lunge verletzt hat.

2. 5 Ctm. über dieser Stichöffnung befindet sich, 7 Ctm. von dem Processus spinos. nach links entfernt, eine zweite Stichverletzung, 2 Ctm. lang, $^1/_2$ Ctm. breit. Auch dieser Stich hat die linke Lunge verletzt.

Aus diesen beiden Stichen dringt bei der Respiration ein fühl- und durch sein pfeifendes Geräusch hörbarer Luftstrom heraus; das die Stichöffnungen umgebende Gewebe zeigt hochgradiges Hautemphysem.

Der Percussionsschall ist auf der ganzen linken Seite hoch tympanitisch.

Mit diesen Erscheinungen des Pneumothorax war auch die einer sehr beträchtlichen Dyspnoe vorhanden.

Die Wunden wurden durch Irrigation mit einer dreiprocentigen Carbolsäurelösung und nachfolgender Reinigung mit in fünfprocent. Chlorzinklösung getauchten Wattetampons aseptisch gereinigt und nach Application von LISTER's Gaze mit dem Occlussivverband bedeckt.

3. Auf dem Akromialende des linken Schlüsselbeines ist ein 2 Ctm. langer, $^1/_2$ Ctm. breiter, die Clavicula fast ganz durchtrennender Stich.

4. Auf dem rechten Beine, 14 Ctm. über der Kniekehle ein 3 Ctm. langer, 3—4 Ctm. tiefer Stich.

5. Entsprechend dem 4. Lendenwirbel auf der linken Seite der Nates ein 5 Ctm. breiter, 5 Ctm. tiefer, das Kreuz- und Steissbein verletzender Stich. Bei der Sondirung gelangt man in eine Knochenlücke im Steissbeine.

6. Auf der linken Backe ein 7 Ctm. langer, 8—10 Ctm. tiefer, die Gesässmuskeln quer durchtrennender Stich mit scharfen Rändern.

7. und 8. Am linken Oberschenkel, 14 Ctm. über der Kniekehle, ein 5 Ctm. langer, $1^1/_2$ Ctm. breiter, von aussen und unten nach innen und oben, die Dicke des Oberschenkels quer durchsetzender und an der Innenseite des Schenkels zum Vorschein kommender Stich.

9. 8. Ctm. über der Kniekehle ein $5^1/_2$ Ctm. langer, 1 Ctm. breiter, 8 Ctm. tiefer Stich.

10. An der Innenseite des Unterschenkels, 10 Ctm. unterhalb des Condylus intern. tibiae, ein 6 Ctm. langer, 10 Ctm. tiefer, unter die grossen Wadenmuskeln führender Stich.

11. An der Vorderseite des Oberschenkels, 10 Ctm. unter der Spin. ant. sup., ein $2^1/_2$ Ctm. langer, 1 Ctm. breiter, auf die grossen Gefässe führender Stich.

Wundverlauf.

Nachdem die Stichverletzungen von 3—11 in gleicher Weise wie die Lungenstiche aseptisch gereinigt waren, wurden die grösseren derselben drainirt und dann über alle der aseptische Occlusivverband angelegt.

Pat., bleich und anämisch, zeigt wohl in Folge des starken Blutverlustes eine subnormale Temperatur von 35·6° C. (im After gemessen); gegen Abend steigt dieselbe auf 38·6; die Athemnoth ist noch immer sehr hochgradig.

Da sich Patient den Brustverband theilweise abgerissen, wird derselbe sofort erneuert. Die Erscheinungen des Pneumothorax sind fast noch in demselben Grade vorhanden wie zuerst. Das Sensorium noch immer benommen.

Am folgenden Tage wird das Sensorium schon freier; dyspnoetische Erscheinungen noch immer sehr stark.

In den nächsten 12 Tagen ist ein Temperaturwechsel mit morgendlicher Remission und abendlicher Exacerbation; es schwankt die Temperatur zwischen 37·4—37·6° und 39·2—39.6°, ohne dass jedoch anderweitige bedrohliche Erscheinungen auftreten, abgesehen von den bereits angeführten und noch immer anhaltenden Collapszuständen.

Am 14. Juli wird der Brustverband gewechselt; die Verletzungen des Thorax sind mit Granulationsgewebe ausgefüllt. Der tympanitische Percussionsschall auf der ganzen linken Seite noch vorhanden; zwischen den beiden Stichöffnungen namentlich deutlich hörbar etwas pleuritisches Reiben.

Das Sensorium war in den letzten 12 Tagen vollständig frei; das Allgemeinbefinden des Pat., abgesehen von der hochgradigen Anämie und Schwäche, war ein leidliches.

Puls, namentlich in den letzten Tagen, voll und kräftig.

Athembeschwerden noch vorhanden, wenn auch nicht so hochgradig.

Von den übrigen Stichverletzungen zeigten die meisten einen günstigen Wundverlauf. Nur bei dem sub 11 erwähnten Stich am Oberschenkel musste, um eine kleine Eitersenkung zu beseitigen, eine Contraöffnung gemacht werden. Der sub 5 erwähnte Stich nahm einen weniger günstigen Ausgang, da der Stichcanal, von oben nach unten bis auf das Steissbein in die Tiefe führend, zu

leicht zu einer Verhaltung des Secretes Anlass gab. Nach Reinigung der Wunde wird die Wundhöhle mit LISTER's Gaze ausgestopft.

Unter sichtlicher Besserung des Allgemeinbefindens des Pat., allmäliger Abnahme der Temperatur bis zu normaler Höhe (37·4 bis 37·7°), Verminderung der Athmungsbeschwerden, schritt Pat. auf dem Wege der Besserung weiter.

Am 23. Juli waren alle Stichwunden bis auf kleine Granulationsstreifen geheilt; mit Ausnahme der sub 5 und 11 erwähnten, doch nehmen nun auch letztere einen günstigen Wundverlauf.

Die Percussion ergibt auf der ganzen linken Seite tympanitischen Percussionsschall; die Auscultation in der Umgebung der Verletzungen der Lunge pleuritisches Reiben.

Die Temperatur ist normal, die Athmungsthätigkeit fast unbehindert. Der Schwächezustand des Pat. hat sehr nachgelassen; der Puls ist gut und kräftig. Augenblicklich ist der Pat. in voller Reconvalescenz; am Thorax ist nur noch in der Gegend der früheren Lungenverletzung ein mässiges Reiben vorhanden, welches auf beginnende pleuritische Verwachsungen schliessen lässt.

Wenn wir die therapeutischen Lehren aus den angeführten drei Fällen etwas näher betrachten, so ergibt sich, dass die anfängliche Beurtheilung des ersten Falles eine zu optimistische war, und dass wir bei dem späteren operativen Eingreifen uns annähernd dem Patienten gegenüber in einer Situation befanden, als wenn derselbe erst secundär mit der septischen Infection in die Behandlung eingetreten wäre: es wäre daher besser gewesen, den operativen Eingriff sofort bei der Aufnahme vorzunehmen. Es handelte sich um eine secernirende Höhlenwunde; ob diese Wundhöhle an einer Extremität des Körpers sich befindet, oder ob sie die Pleurahöhle darstellt, kann die Behandlung nicht ändern. Die Stagnation des Secretes ist nur dann ungefährlich; wenn es ein völlig aseptisches ist; ist dieses nicht garantirt, so muss nach allen Regeln der modernen Chirurgie in erster Linie die Trockenlegung der Höhle — in diesem Falle also des Pleuraraumes — erzwungen werden, und dies erreichen wir überall durch eine geeignete Drainirung.

Nachdem nun aber diese Drainirung erst nach eingetretener Jauchung ausgeführt wurde, konnte sie allein den aseptischen Zustand nicht mehr herstellen, sondern es musste nunmehr die methodische antiseptische Irrigation der Höhle hinzugefügt werden. In unserem Falle I konnte für die Drainirung die von dem Geschosse gesetzte Oeffnung benutzt werden, da sie an der tiefstgelegenen Partie des Thorax sich befand; liegt dieselbe dagegen an einer höheren Stelle, so wird man sich nicht scheuen dürfen, den Abfluss der

Wundsecrete an einer tiefen Stelle des Thorax durch eine neue Oeffnung, eventuell mit Resection der Rippen, Forträumung der zerquetschten und zersplitterten Weichtheile, resp. Knochen, zu bewerkstelligen. Ebensowenig darf man im gegebenen Falle die Anlegung einer geeigneten Gegenöffnung für die Drainirung versäumen, wenn von einer Oeffnung aus die Irrigation der Pleurahöhle nicht möglich ist. Von dieser Behandlung könnte man, wenn die septische Infection bereits vorhanden oder doch in sicherer Aussicht steht, nur dann abgehen, wenn das Geschoss selbst an einer abschüssigen Partie der Pleurahöhle ein so grosses Loch in die Thoraxwand gerissen hätte, dass von diesem aus auch ohne Drainirung der völlig freie Abfluss der Wundsecrete unter dem Schutze des aseptischen Occlusivverbandes erfolgen kann.

Wenn wir andererseits unseren Fall II betrachten, so können wir uns sagen, dass derselbe, der trotz seiner Complicirtheit sich beim Eintritte in die Behandlung in einer relativ günstigen Verfassung befand, durch ein actives Eingreifen in seinem Verlaufe sich nicht günstiger gestalten konnte, möglicherweise aber geradezu ungünstiger.

Auch in unserem dritten Falle konnte uns die erhöhte Temperatur nicht zu einem eingreifenden Handlungsverfahren bestimmen, da dieselbe unter Berücksichtigung des allgemeinen Befindens wesentlich auf den hochgradig anämischen Zustand des Kranken bezogen werden musste, und der günstige Verlauf hat uns gezeigt, dass die Beurtheilung eine richtige war.

IV.

Ueber

einige Beobachtungen von monströser Lipombildung.

Von

Dr. Karl Löbker.

Unter den von uns im letzten Jahre exstirpirten Geschwülsten fesselten unsere Aufmerksamkeit in erster Linie drei Lipome, theils wegen der Schwierigkeit der Diagnose, theils wegen der Seltenheit ihres Vorkommens an den betreffenden Körpergegenden.

Nach Virchow [1]) entwickelt sich bekanntlich das sogenannte tuberöse Lipom in gleichmässiger Ausdehnung im Fettgewebe, namentlich im Unterhautzellgewebe, wo die Haut schlaff ist, an Schulter, Achsel, Gesäss und Oberschenkel. „Je straffer aber die Haut ist, um so mehr hindert ihr Druck die Entwicklung des Lipoms; daraus erklärt sich wohl die ausserordentliche Seltenheit desselben in der Hohlhand und Fusssohle, sowie am Kopfe."

In ähnlicher Weise äussern sich auch die übrigen neueren Schriftsteller über die Seltenheit des Vorkommens der Lipome an den genannten Orten. Nach Lücke [2]) wurden die Lipome an der Fusssohle nie, am Handteller einmal beobachtet und der Lipome am Kopfe thut er keine Erwähnung.

[1]) R. Virchow, Die krankhaften Geschwülste, I. Bd., S. 373 ff.

[2]) A. Lücke, Die Lehre von den Geschwülsten in anatomischer und klinischer Beziehung, Cap. XXI, §. 130, pag. 147 in Pitha-Billroth's Handbuch der allgemeinen und speciellen Chirurgie.

Fall I.

Lipoma fibrosum am Kopfe.

Ueber die Lipome des Kopfes äussert sich HEINEKE[3]) in folgender Weise: „Lipome kommen in den Schädeldecken nur selten vor. Nach GURLT's Statistik fanden sich von 289 Lipomen nur 6 an Kopfhaut und Schädel. Die Lipome der Schädeldecken gehen meist vom Unterhautbindegewebe aus, doch sind von CHASSAIGNAC und GRUBER auch Lipome zwischen dem Musculus epicranius und dem Periost beobachtet. Von allen Theilen der Schädeldecken können Lipome ihren Ursprung nehmen, sie scheinen jedoch am häufigsten an der Stirn und am Hinterhaupte ihren Sitz zu haben. Gewöhnlich entstehen sie in den mittleren Lebensjahren; in einigen Fällen waren sie schon in frühester Jugend aufgetreten. Auch als angeborene Geschwulst scheint das Schädeldeckenlipom vorzukommen.“ GRÜTER[4]) hat kürzlich aus der Literatur im Ganzen 16 Fälle von Lipombildung am Kopfe aus der Literatur zusammengestellt, an welche sich der unten mitgetheilte, in unserer Klinik beobachtete, als der 17. anschliesst. Hierunter befinden sich drei, welche in ihrem anatomischen und histologischen Bau dem unseren ähnlich sind, daher uns besonders interessiren. Bevor ich dieselben jedoch zum Vergleiche heranziehe, schicke ich zunächst unsere Beobachtung voraus.

Th. P., Schauerarbeiter aus Gustin bei Gingst auf Rügen, 65 J. alt, gibt an, früher niemals krank gewesen zu sein. Vor circa 36 Jahren will er zum ersten Male eine kleine Geschwulst auf der rechten Seite des Kopfes in der Nähe des Haarsaumes bemerkt haben. Genau den Zeitpunkt der Entstehung anzugeben ist er nicht im Stande, nur sagt er noch aus, dass die Geschwulst Ende der Vierziger-Jahre von Haselnussgrösse gewesen sei. Auf das Bestimmteste stellt er in Abrede, dieselbe schon als Kind gehabt zu haben. Der Tumor wuchs nun stetig, wenn auch nur langsam und machte dem Pat. absolut keine Beschwerden und Schmerzen, weshalb er ihn wenig beachtete und weiter wachsen liess. Unter diesen Umständen erreichte derselbe im Zeitraum von 36 Jahren eine so ungewöhnliche Grösse, dass er Pat. Schwierigkeiten machte, eine passende Kopfbedeckung zu finden, ausserdem senkte er sich durch seine Schwere herunter bis über den Supraorbitalbogen und hinderte ihn so an dem freien Gebrauch seines rechten Auges, indem er einen grossen Theil seines Gesichtsfeldes verdeckte. Erst jetzt, glaubte

[3]) W. Heineke, Die chirurgischen Krankheiten des Kopfes, pag. 159, in „Deutsche Chirurgie“, Lief. 51.

[4]) J. Grüter, Ein Fall von Lipoma fibrosum am Kopfe. Inaug.-Dissert. Greifswald 1883.

Pat., sei der Zeitpunkt gekommen, wo er ärztliche Hilfe in Anspruch nehmen müsse, um den lästigen Auswuchs los zu werden und trotz vielen Abrathens seiner Landsleute, die ihm zuredeten, die Geschwulst, die er so lange getragen habe, nun auch noch weiter zu dulden, stellte er sich am 18. Juni in der hiesigen chirurgischen Klinik vor.

Derselbe bot folgenden Status praesens dar:

Pat., von mittlerer Grösse und mässigem Ernährungszustand, zeigt auf der rechten Seite des Kopfes eine von der Mitte des

Fig. 4.

Scheitelbeines bis über den Supraorbitalbogen herabreichende, nach aussen den Schädel nicht überragende, dagegen die Mittellinie nach links noch etwas überschreitende, im Ganzen über kindskopfgrosse, halbkugelförmige Geschwulst dar, welche vorstehende Abbildung

wiedergibt, die nach einer gut gelungenen photographischen Aufnahme gezeichnet wurde. Dieselbe zeigt sehr gut das Grössenverhältniss der Geschwulst zum Kopf und das Herunterragen über das rechte Auge. Weniger gut ist darauf zu sehen, wie weit dieselbe die Mittellinie des Schädels überragt, da die Photographie en profil aufgenommen ist. Auf der oberen Hälfte ist die Geschwulst von der behaarten Kopfhaut bedeckt, während die untere Hälfte die gewöhnliche Hautbedeckung zeigt. Die Farbe und Temperatur der Bedeckung ist von normaler Beschaffenheit. Ueber die Oberfläche der Geschwulst ziehen sich, besonders an den beiden Seiten, viele prall gefüllte, variköse, deutlich blau durchschimmernde Venen herüber. Ebenso sieht man auf jeder Seite die stark geschlängelte und erweiterte Arteria temporalis die Geschwulst begleiten, wie dies auch auf der anliegenden Tafel deutlich zu sehen ist. Die Haut ist nirgends mit der darunter liegenden Geschwulst verwachsen, sondern lässt sich überall leicht in Falten aufheben. Die Geschwulst selbst sitzt breit auf der Unterlage auf und lässt sich auf derselben verschieben, so zwar, dass die Beweglichkeit in der Richtung von oben nach unten bedeutend grösser ist, als in der Richtung von links nach rechts. Die Oberfläche des Tumors zeigt eine durchaus gleichmässige Beschaffenheit, keine Unebenheiten oder Lappung. Er fühlt sich prall und derb in allen seinen Theilen an, Fluctuation ist nirgends nachweisbar. Auf Grund dieser Verhältnisse wurde die Diagnose, die vielleicht zwischen einem Fibrolipom und einer Dermoidcyste hätte schwanken können, auf ein Fibrolipom der Kopfhaut gestellt und dem Patienten die Exstirpation des Tumors, in die er sogleich einwilligte, vorgeschlagen. Am übrigen Körper des Pat. fanden sich keine ähnlichen Geschwülste vor. Die Operation wurde von Prof. VOGT ausgeführt.

Zunächst wurde nun, natürlich unter sorgfältigster Antisepsis, rechts sowohl wie links, etwas oberhalb der Basis der Geschwulst ein Hautschnitt gemacht, der sich mit dem der anderen Seite oben sowohl wie unten in einem spitzen Winkel vereinigte und von diesen Schnitten aus die Loslösung der Geschwulst begonnen. Nachdem die beiden über die Geschwulst hinwegziehenden Arteriae temporales unterbunden waren, um den doch immerhin schon etwas bejahrten Mann vor jedem grösseren Blutverlust zu bewahren, wurde die Geschwulst aus den sie umgebenden Weichtheilen losgeschält. Es bot diese Aufgabe keine besonderen Schwierigkeiten, sondern liess sich überall leicht bewerkstelligen, mit Ausnahme einer kleinen Stelle, ungefähr in der Mitte der Basis der Geschwulst gelegen, wo der Tumor mit dem Periost des Schädeldaches in der Ausdehnung eines Markstückes eine feste Verbindung zeigte, jedoch liess sich auch diese Verbindung mit dem Messer ohne zu grosse Mühe trennen. Die Blutung war eine ziemlich geringe. Bei der Exstirpation zeigte sich nun, dass der Tumor seine Basis noch unter der Fascie des

Schädeldaches hatte, also als ein subfasciales Fibrolipom anzusprechen war. Die übrig gebliebenen zu reichlichen Hautlappen wurden etwas verkleinert, so dass sie zur Bedeckung der Wundfläche ausreichten, dann wurde die Wunde mit Nähten sorgfältig geschlossen und am oberen und unteren Wundwinkel ein kleines Drainrohr eingelegt, hierauf ein Listerverband angelegt.

Der Verlauf der Wundheilung war bei unserem Pat. ein ausserordentlich günstiger. Sobald die Nachwehen der Narkose vorüber waren, befand sich Pat. wohl. Fieber ist während des ganzen Verlaufes nicht zu verzeichnen, sondern es blieb die Temperatur in den normalen Grenzen. Beim zweiten Verbandwechsel, der fünf Tage nach der Operation stattfand, hatte die Wunde ein frisches, gesundes Aussehen. Die Wundränder lagen gut aneinander und die Wundsecrete, von normaler Beschaffenheit, wurden in nur geringer Menge beobachtet. Bei fortwährend gutem Befinden des Patienten und normal bleibendem Verhalten der Wunde fand sodann die vollständige Verheilung derselben per primam intentionem statt und konnte Pat. am 5. Juli 1883 als vollständig geheilt nach Hause entlassen werden; die ganze, circa 14 Ctm. lange Hautwunde ist fest vernarbt.

Der exstirpirte Tumor selbst zeigte auf dem Durchschnitt an verschiedenen Stellen ein ganz verschiedenes Aussehen. An der oberen peripheren Seite nämlich war er von einer sehr derben Consistenz und zeigte eine fast gleichmässig speckigweisse Farbe, in der sich nur wenige etwas gelblich tingirte, streifige Stellen vorfanden; je mehr man aber zur Mitte und zur Basis der Geschwulst vordrang, desto weicher wurde seine Masse, und es trat der bindegewebige Charakter und das spekigweisse Aussehen zurück, um einer mehr gleichmässig gelben Farbe Platz zu machen, wie sie den Lipomen eigen ist. Aber auch zwischen diese gelbe Masse sah man noch weissliche bindegewebige Septa sich hineinbegeben und dieselbe nach verschiedenen Richtungen durchkreuzen. Aus diesem makroskopischen Bilde liess sich schon entnehmen, dass die Diagnose des Tumors richtig gestellt worden war, und dass hier die Mischform des Lipoms mit dem Fibrom vorlag, so zwar, dass die Peripherie des Tumors mehr den fibrösen Charakter trug, ein Umstand, woraus sich die Glätte und Ebenheit der Oberfläche, sowie die derbe Consistenz des Tumors in situ vollständig erklärt, die untere Hälfte dagegen mehr dem Typus des einfachen Lipoms sich näherte, obwohl auch in diesem Theile die fibrösen Elemente in grösserer Menge und stärkerer Ausdehnung vorhanden waren, als sie in einem reinen Lipom aufzutreten pflegen.

Hiermit stimmten vollständig überein die Ergebnisse der vorgenommenen mikroskopischen Untersuchung, die eben-

falls ein ganz verschiedenes Resultat ergab, je nachdem das zu untersuchende Stückchen aus dem einen oder dem anderen Theile des Tumors entnommen war. An den Objecten nämlich, die schon äusserlich sich durch ihre gelbe Farbe als mehr dem lipomatösen Gewebe angehörig charakterisirten, sah man im mikroskopischen Bilde Fettzelle an Fettzelle

Fig. 5.

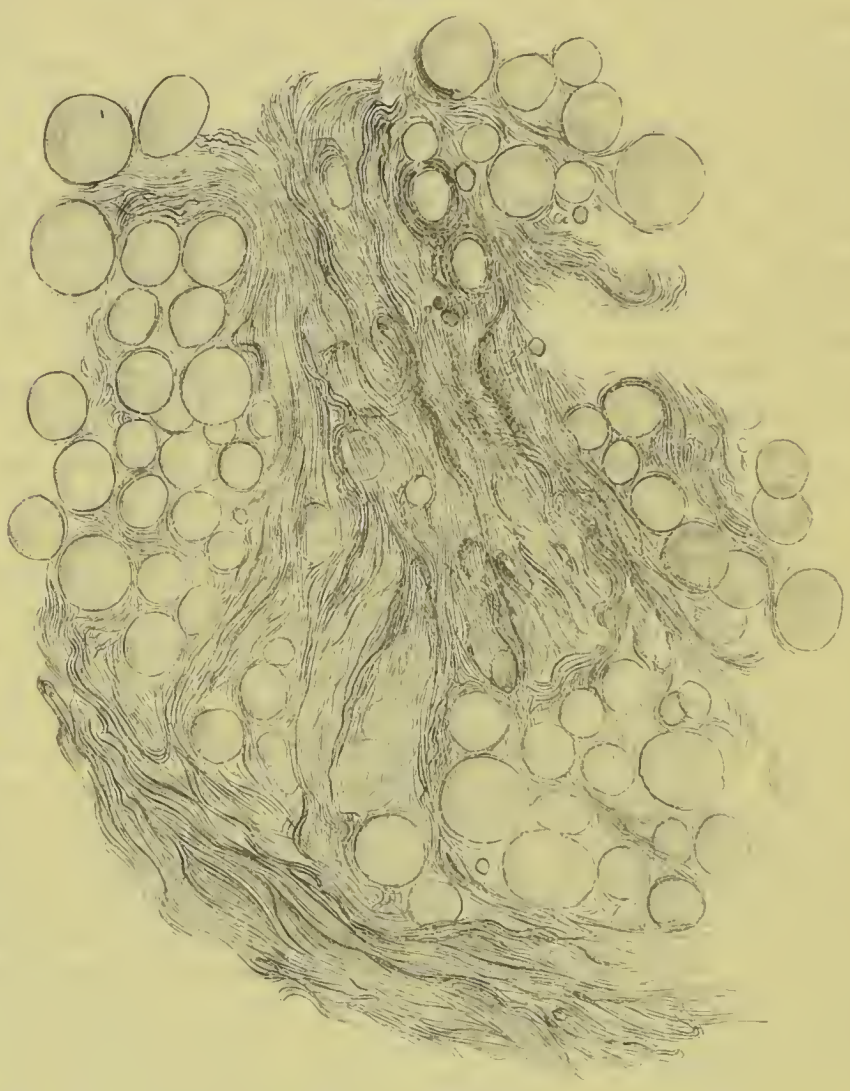

liegend; nur höchst selten waren feine bindegewebige Fasern denselben eingelagert. Nahm man dagegen das Object aus den mehr fibrösen Stellen des Tumors, so bot sich ein ganz anderer Anblick dar. In einem Gerüst von reichlichen Bindegewebsfasern, die bald mehr nach einer Richtung verliefen, bald sich kreuzten und ein Netzwerk von Fasern bildeten, lagen die Fettzellen in grösserer oder geringerer Menge zusammen oder auch mehr einzeln von den binde-

gewebigen Faserzügen eingeschlossen. So machte in den mikroskopischen Präparaten bald mehr das Bindegewebe, bald mehr das Fettgewebe den Grundcharakter des Bildes aus.

Virchow [5]) lässt sich über die beschriebene Geschwulstform in folgender Weise aus: „Endlich sind Einige der Meinung gewesen, dass eine Form von Lipom, welche sich durch ihre Härte von den übrigen unterscheide, welche insbesondere eine grössere Quantität von Bindegewebe enthalte, Steatom zu nennen sei. Ich meine, dass man besser thut, wenn man diese Form als eine Varietät unterscheidet, und sie Lipoma fibrosum s. durum (Fibrolipoma) oder mit Müller Lipoma mixtum nennt. Der Name Steatom würde eine neue Gattung schaffen, die in nichts Charakteristischem von den Lipomen verschieden wäre." Und an einer anderen Stelle [6]) sagt er von dem anatomischen Bau dieser Geschwülste: „Die Varietäten gestalten sich nach dem Verhältniss der einzelnen constituirenden Theile zu einander. In einzelnen Fällen ist das Fett so überwiegend vorhanden, dass man von den Bindegeweben und den Gefässen fast gar nichts wahrnimmt. Das ist das gewöhnliche Lipoma molle.

In anderen Fällen ist das Bindegewebe sehr reichlich, es bildet in einzelnen Richtungen sehr breite und feste Züge, während die Fettlappen klein und unerheblich sind. Dann fühlt sich die Geschwulst natürlich sehr hart an, das ist das vorher besprochene Lipoma fibrosum (Tumeur adipo-fibreuse Cruveilhier)."

Die Entstehung dieser Variation des gewöhnlichen Lipoms glaubt Rindfleisch [7]) also erklären zu können: „Je grösser ein Lipom ist, umsomehr darf man erwarten, dass es im Inneren der Geschwulst zu weiteren Metamorphosen gekommen ist. Nicht selten findet sich eine chronisch entzündliche Hyperplasie und schwielige Umwandlung des Zwischenbindegewebes. Die Fettträubchen gehen in Folge dieses Processes massenhaft zu Grunde, die übrig bleibenden Lappen sind durch breite Brücken fibrösen Gewebes von einander getrennt."

Wir hatten in unserem Falle den Eindruck, als ob von der Fascia cranii, welche den Tumor bedeckte, eine Bindegewebswucherung, an welcher sich der Tumor selbst betheiligte, stattgefunden hatte, dass aber als die wesentliche Ursache der Bildung des Fibrolipoms der andauernde und

[5]) Die krankhaften Geschwülste, Bd. I, pag. 366.
[6]) l. c. pag. 368.
[7]) Lehrbuch der pathologischen Gewebelehre, 5. Aufl., 1878, pag. 122.

gleichmässige Druck, dem die Geschwulst von Seiten der Fascie ausgesetzt war, anzusehen sei.

In der Literatur finden sich, wie bereits hervorgehoben, nach Grüter's [8]) Ermittlung nur noch drei Fälle von zweifelloser Bildung eines Fibrolipoms am Kopfe. Seerig [9]) beschreibt eine Geschwulst von über Kindskopfgrösse am Hinterhaupte eines $2^1/_2$jährigen Knaben, „welche die ganze Hinterhauptsgegend unterwärts bis zum Nacken, seitwärts bis zu den Ohren einnahm, den Kopf ganz rückwärts zog, sich selbst zwischen die beiden Schulterblätter legte und, mit Haaren bewachsen, dem Kinde fast die Gestalt eines Zweiköpfigen gab. Bei genauerer Untersuchung dieser den Kopf so verunstaltenden Geschwulst ergab sich nun bald, dass in ihr wohl nur eine steatomatöse Masse enthalten sein könnte, weil sich dieselbe grösstentheils wie ein mit Wolle fest ausgestopfter Sack anfühlen liess, jedoch zeigte sich auch an einzelnen Stellen deutliche Fluctuation und namentlich an zwei Stellen in der Nähe der Basis auch eine deutliche Pulsation. In beiden Seiten der Geschwulst, da wo dieselbe sich nach den Ohren hin erstreckte, entdeckte man mehrere sich baumförmig verzweigende, varicöse Venenstämme; linkerseits erschien die Geschwulst deutlich schiebbar, rechterseits aber, in der Gegend, wo das Hinterhauptbein sich mit dem Seitenwandbein verbindet, war nicht nur die Verbindung derselben mit dem Knochen anscheinend eine innige, sondern es verrieth auch ein etwas hervorstehender Knochenrand die Abtheilung des Hinterhauptes und Seitenwandbeins.“ Die Geschwulst, welche fünf Pfund wog, wurde mit gutem Erfolge exstirpirt. „Die sie constituirende Masse war weiss und dem Speck ähnlich, mit einer Zellhaut umgeben, die sich an einzelnen Stellen zwischen die einzelnen steatomatösen Partien hineinbegab.“

Sandifort [10]) fand bei einer reifen, sonst wohl gebildeten Frucht an der rechten Seite des Kopfes in der Gegend des äusseren Ohres eine grosse Geschwulst aufsitzend, welche an ihrer dem Kopfe zugekehrten Seite etwas vertieft ist, so dass bei der Lage des Kindes auf der rechten Seite der Kopf auf der Geschwulst wie auf einem Kissen zu ruhen scheint. Die Geschwulst überragt an Grösse den Kopf nach allen Seiten hin, ist von denselben Decken wie der Kopf bekleidet, hat eine etwas höckerige Oberfläche und zeigt beim Durchschneiden eine speckartige Beschaffenheit.

[8]) l. c.
[9]) Magazin der ges. Heilk., herausgegeben von Rust, V. Bd., pag. 511 ff.
[10]) Museum anatomicum, Tom. I, pag. 303, Tab. 127.

Endlich beschreibt Fieber [11]) an einem 58jährigen, sonst gesunden Manne eine Geschwulst in der Gegend des unteren vorderen Winkels vom linken Scheitelbeine, welche seit acht Jahren ohne nachweisbare Ursache entstanden war. „Die Geschwulst hat etwa das Volumen einer kleinen halben Orange, ist flachhalbkugelig, auf ihrer Unterlage etwas verschiebbar, von normaler, in Falten abhebbarer Haut bedeckt, auf Druck ganz unschmerzhaft. Sie ist von derb elastischer Consistenz und lässt keinerlei lappiges Gefüge beim Anfühlen, sondern eine durchaus glatte homogene Oberfläche erkennen."

„Die mikroskopische Untersuchung wies nach, dass das Gebilde seiner Hauptmasse nach in der That aus Fettgewebszellen bestand, welche jedoch nach allen Richtungen von relativ sehr mächtigen bindegewebigen Sepimenten durchsetzt wurden, die der beiläufigen Schätzung nach immerhin ein Viertel der ganzen Geschwulstmasse ausmachen mochten.

Die Capillargefässe waren in reichlicher Menge vorhanden. Die einzelnen Fettzellen sind sehr verschiedener Grösse; sie schienen durchschnittlich etwas kleiner zu sein, als man sie bei Lipomen an fettreichen Körperstellen zu beobachten pflegt. Dies gilt jedoch nur von der grossen Mehrzahl der Zellen, nicht von allen, da es ja bekannt ist, wie selbst innerhalb einer und derselben Geschwulst die Grössenverhältnisse der Zellen oft sehr erheblich von einander abweichen und die Fettgewebszellen, auch die normalen, überhaupt von verschiedener Grösse sein können."

In Sitz und anatomischem Bau steht unser Fall mithin dem Fieber'schen am nächsten, während er denselben, das Volumen der Geschwulst anlangend, bedeutend übertrifft.

Fall II.

Subfasciales Lipom der Fusssohle.

Eine zweite Beobachtung, welche wir im Juli dieses Jahres machten, gehört wohl zu den grössten Seltenheiten, ja es ist uns nicht möglich gewesen, in der uns zugänglichen Literatur auch nur einen völlig analogen Fall aufzufinden.

Es handelte sich um ein spätestens im ersten Lebensjahre entwickeltes, vielleicht sogar angeborenes, völlig abgekapseltes, subfasciales Lipom der Planta pedis. Schon Eingangs wurde erwähnt, dass Lücke von den Lipomen geradezu sagt, dass sie in der Fusssohle nie vorkommen, während

[11]) „Deutsche Zeitschrift f. Chirurgie", Bd. 12, pag. 112 ff.

Virchow nur die ausserordentliche Seltenheit derselben betont. Die diffusen lipomatösen Wucherungen an der Fusssohle sind ja allerdings häufiger beobachtet worden; diese Geschwülste stellen dann aber pathologische Zustände dar, welche mit der ausnahmslosen Mitbetheiligung der Haut richtiger als lipomatöse Hypertrophie oder Elephantiasis bezeichnet werden. Von dieser Geschwulstbildung gibt Busch [12]) eine ausführliche Darstellung. Mit einem abgekapselten Lipom haben diese Fälle jedoch absolut keine Aehnlichkeit, es sind angeborene Geschwulstformen, „welche auf einer Hypertrophie aller den befallenen Theil zusammensetzenden Gewebe beruhen.“ Auch Walther [13]) sagt von diesen: „Von gewöhnlichen fettartigen Fleischgeschwülsten sind sie aber dadurch verschieden, dass sie angeboren, in keiner eigenen Kapsel eingeschlossen und mit der obenliegenden gleichfalls entarteten Haut verwachsen sind.“

Ferner hebt er ausdrücklich hervor, dass die von ihm exstirpirte Geschwulst nicht von einer membranösen Kapsel umgeben gewesen sei. Dieselbe Erkrankung kommt häufiger an der Hand vor, worüber Vogt [14]) sich in folgender Weise auslässt: „Solche Hypertrophien und Geschwulstbildungen, wegen der oft vorwiegenden Betheiligung des subcutanen Fettgewebes, besonders an der Volarseite der Finger, am entsprechendsten als megalo-dactylia lipomatosa hervorzuheben, finden wir auch repräsentirt durch die Form der angeborenen Elephantiasis, die Virchow als weiche Elephantiasis beschreibt. Findet die anomale Gewebsbildung im Fötus in der späteren Periode statt, in welcher schon Fett im Bindegewebe abgelagert ist, so tritt die lipomatöse Geschwulstbildung in den Vordergrund, beginnt aber der krankhafte Vorgang zu einer Zeit, wo noch Schleimgewebe unter der Haut liegt, so wird auch später durch ein lockeres, zuweilen gallertartiges Gewebe die Anschwellung gebildet.“ An der Palma manus sind aber auch, wie bekannt, echte abgekapselte Lipome, worauf ich weiter unten zurückkomme, zur Beobachtung gelangt. Unser Fall, welcher die Fusssohle betrifft, war folgender:

Die auffällige Geschwulstbildung in der Planta pedis bei dem dreijährigen Knaben, wie sie im vollen Umfange auf der nachstehenden Abbildung nach der photographischen Aufnahme erkennbar ist, erstreckte sich, von dem Zehenballen etwas flacher beginnend, mit zu-

[12]) Lehrbuch der topograph. Chirurgie, II. Bd., III. Abthl., Berlin 1864, p. 381 ff.

[13]) Ueber die angeborenen Fettgeschwülste. Landshut 1814, p. 14.

[14]) Die chirurg. Krankh. der oberen Extremit. Stuttgart 1881, p. 4.

nehmender Hervorwölbung in der Mitte der Fusssohle bis nach der Ferse hin und liess unter der straffen Hautbedeckung die begrenzenden Contouren erkennen.

Fig. 6.

Die Palpation schien ein deutliches Gefühl der Fluctuation nachzuweisen. Schon bei der klinischen Untersuchung konnte man von der oberen Begrenzung der Geschwulst einen deutlich zipfelförmigen Fortsatz (Z) nach dem inneren Fussrande hin sich erstrecken fühlen. Beim Druck und wiederholten Versuchen, eine Verschiebbarkeit der Geschwulst zu prüfen, trat bald dieser Fortsatz praller hervor, bald schien er wieder mehr oder weniger ganz zu verschwinden. Wir glaubten uns daher zunächst zu der Wahrscheinlichkeitsdiagnose berechtigt, es möge sich um ein massiges Hygrom der Plantarflexoren handeln.

Es war dies umsomehr der Fall, als der Vater des Kindes die bestimmte Angabe machte, es sei auf eine im ersten Lebensjahre gemachte Probepunktion etwas Flüssigkeit entleert worden.

Die weiteren anamnestischen Angaben ertheilten uns wenig bestimmten Anhalt. Im Laufe des ersten Lebensjahres war schon ein

Unterschied in der Wölbung der Fusssohle bemerkt worden, die bei weiterer Zunahme die oben genannte Aufsuchung ärztlicher Hilfe veranlasst hatte. Ob aber schon eine Geschwulst gleich nach der Geburt vorgelegen hat, ob sich eine solche im kleineren Umfange bald nach derselben zu entwickeln begonnen habe, ist nicht bestimmt zu ermitteln; jedenfalls hat die Geschwulstbildung am Ende des ersten Lebensjahres schon in einer allseitig auffallenden Grösse bestanden.

Am 13. Juli cr. wurde eine Incision auf die Geschwulst gemacht in der Absicht, das vermeintliche Hygroma plantare durch eine Doppelincision mit nachfolgender Ausräumung und Drainirung zur Heilung zu bringen nach der für die häufigen Palmarhygrome bewährten VOLKMANN'schen Methode. Dieser Einschnitt bewies aber unseren diagnostischen Irrthum; nach Spaltung der Haut, des Unterhautbindegewebes und der Plantarfascie zeigte es sich, dass es sich nicht um eine Geschwulst mit flüssigem Inhalt handle, sondern um einen festen Tumor, der bei der weiteren Freilegung sich als ein reines abgekapseltes Lipom erwies. Es wurde nun sofort die vorsichtige Exstirpation desselben vorgenommen. Hierzu wurde die Längsincision über die ganze Planta pedis hinübergeführt, die Geschwulst von den Seiten her freigelegt und dann vorsichtig in der Tiefe der Fusssohle von den Plantarflexoren abgelöst. Der oben genannte zipfelförmige Fortsatz reichte bis in den Sulcus malleolaris internus hinauf, konnte aber auch hier unschwer von Sehnen und Gefässscheide abgetrennt werden. In der Fusssohle mussten zwei spritzende Aeste der Plantaris unterbunden werden. Darauf wurde die die ganze Fusssohle in ihrer vollen Länge und Breite einnehmende subfasciale Höhlewunde mehrere Minuten lang mit Salicyllösung ausgespült, dann mit einem Chlorzinkwattebausch ausgetupft, ein Drain der ganze Länge nach hindurchgelegt, die Wunde mit vier tiefgreifenden Seidensuturen geschlossen und der Fuss mittelst eines aus Sublimatgaze bestehenden Occlusivverbandes eingehüllt.

Das Lipom bietet nach der Exstirpation folgende Grössenverhältnisse: Grösste Länge 8 Ctm., grösste Breite $4^1/_2$ Ctm., Umfang 15 Ctm., Gewicht 72 Grm.

Auf dem Durchschnitt erscheint dasselbe aus dicht aneinander gelagerten Fettläppchen zusammengesetzt. Die ganze Geschwulst ist von einer festen fibrösen Kapsel umhüllt. An zwei Partien setzen sich von derselben breitere Faserzüge durch die Geschwulst als Septa fort. Die mikroskopische Untersuchung zeigt den Befund eines gewöhnlichen Lipoms. Eine wesentliche Vermehrung des lagewebigen Stromas oder fibröser Faserzüge ergibt sich nur an der makroskopisch markirten Stelle.

Am 17. Juli cr. stellte sich der Vater mit dem operirten Kinde in der Poliklinik zum Verbandwechsel ein. Der Wundheilungsprocess hat in den vier Tagen einen bedeutenden Fortschritt gemacht und man konnte das Drainrohr bis auf die Hälfte verkürzen.

Von Neuem verband man den Knaben am 21. Juli cr. Die Wunde sah rein aus und zu voller Zufriedenheit, da aber noch Spuren von Secret aus der Wunde herausgespült wurden, blieb ein 3 Ctm. langes Drainrohr darin liegen.

Nach vier Tagen wurde Pat. wieder vorgestellt und nach Abnahme des Verbandes zeigte sich, dass die gespaltene Fusssohle per primam intent. geheilt ist, einen rothen Narbenstreifen an Stelle der früher klaffenden Wunde darbietend. Das Kind wird als der ärztlichen Hilfe nicht mehr bedürftig geheilt entlassen.

Unsere Annahme, dass es sich hier um ein Hygrom der Planta pedis handle, wurde wesentlich bedingt durch den Verlauf der Geschwulst längs der Sehnen der Plantarflexoren, namentlich entsprach der zipfelförmige Fortsatz der Geschwulst hinter dem Malleolus internus genau der Sehnenscheide des Musculus tibialis posticus. Abgesehen von dem täuschenden Fluctuationsgefühl und der Angabe des Vaters, dass die im ersten Lebensjahre ausgeführte Probepunktion etwas Flüssigkeit ergeben habe, waren für uns bei der Diagnose ferner massgebend, unsere Kenntnisse von derartigen Krankheitsbildern an der Hand, und in Folge dessen schlossen wir auf eine dem Carpalhygrome ähnliche Erkrankung der Sehnenscheiden, resp. des paratendinösen Bindegewebes der Plantarflexoren des Fusses. Es ist daher unser Irrthum in der Diagnose leicht erklärlich, wenn wir bedenken, dass die Differentialdiagnose zwischen einem Hygroma proliferum palmare, einer fungösen Entzündung dieses Organes und einem subfascialen Lipom kaum mit Sicherheit durch die äussere Untersuchung zu stellen ist, wenn die für das Hygrom pathognomische Erscheinung des „Fremissements", welche bei Druck auf die Geschwulst durch Aneinanderreiben der Reiskörperchen entsteht, beim Fehlen dieser letzteren fortfällt. Trélát [15]), welcher ein subfasciales Lipom der Hand beobachtete, hält die Diagnose ohne Probepunktion für nicht möglich. In gleicher Weise erwähnen auch Boinet [16]) und Volkmann [17]) bei ihren bezüglichen Fällen die Schwierigkeit der Diagnose.

An der Fusssohle, wo uns jede directe Erfahrung abging, lagen die Verhältnisse noch schwieriger, und daher verdient unser Fall eine ganz besondere Beachtung; wenn wir auch trotz unserem negativen Befunde in der Literatur nicht behaupten wollen, dass derselbe einzig dastehe, so gehört derselbe gewiss zu den grössten Seltenheiten.

[15]) „Gazette des hôpitaux", 1863, Nr. 56.
[16]) „Gazette des hôpitaux", 1866, Nr. 68.
[17]) Ref. in Virchow-Hirsch's Jahresber. f. 1866, Bd. II, p. 360.

Fall III.

Congenitales Retromammärlipom bei einem Knaben.

Der dritte Fall von monströser Lipombildung, der von uns beobachtet wurde, betraf wiederum ein Kind in den ersten Lebensjahren, und zwar war die linke Mamma eines

Fig. 7.

dreijährigen Knaben Sitz der Geschwulstentwicklung. Die nebenstehende Abbildung gibt ein so treues Bild von den

Verhältnissen des Falles, dass sie mich einer genauen Beschreibung desselben überhebt. Die Brustdrüse bot völlig das Bild einer der Pubertätsentwicklung entsprechend ausgebildeten weiblichen Mamma, so dass auf den ersten Blick es scheinen musste, als ob hier ein Fall vorläge, bei welchem es sich um eine abnorme Entwicklung der männlichen Brustdrüse handelte, bei der durch Hypertrophie des drüsigen Organes es zur Ausprägung des weiblichen Typus gekommen war. Man hätte hieraus annehmen können, da, wie gesagt, die Brustdrüse auch bei der Palpation durch Fühlbarkeit einzelner Lappen einer normalen jungfräulichen Mamma glich, dass es sich etwa um den seltenen Fall von „einseitiger Gynäkomacie" handle. Die Anamnese ergab allerdings, dass das Kind mit scheinbar gleicher Entwicklung der Brustdrüsen geboren sei, die stärkere Ausbildung der linken Mamma aber bald mehr zu Tage getreten sei, und nun im Laufe von zwei Jahren sich bis zu der auf dem Bilde kenntlichen Differenz ausgebildet habe. Die andere Brust war vollständig normal, dem Alter des Knaben entsprechend gestaltet. Am übrigen Körper fanden sich keinerlei Anomalien vor, die etwa an weiblichen Typus hätten erinnern können. Auf Wunsch der Mutter wurde die Exstirpation des gut begrenzten Tumors vorgenommen und die Wunde bis auf eine Drainöffnung durch die Naht geschlossen. Der Heilungsverlauf war ein völlig normaler, so dass der Knabe nach Verlauf von 10 Tagen mit einem schmalen, schräg verlaufenden Narbenstreifen an Stelle der früheren Geschwulst geheilt entlassen werden konnte.

Der exstirpirte Tumor, welcher der Fascie des M. pectoralis ziemlich locker anhaftete, zeigte auf dem Durchschnitte das Bild eines weichen, ziemlich grosslappigen Lipoms von weissgelblicher Farbe, in welchem keine festen Bindegewebszüge aufzufinden waren. Auf der grössten Prominenz, in der Gegend der Mamilla, hängt derselbe mit der Haut durch Bindegewebszüge etwas fester zusammen; eine Mamma selbst ist nicht nachzuweisen.

Dem entsprechend charakterisirte sich der Tumor im mikroskopischen Bilde überall als ein Lipom, welches fast ausschliesslich aus sehr grossen, eng aneinander liegenden Fettzellen bestand; bindegewebige Zwischensubstanz war nur an einzelnen Stellen in ganz spärlicher Menge vertreten; namentlich aber fand sich nirgends eine Spur von Drüsengewebe, welches eine Entwicklung des Tumors in der Brustdrüse annehmen liesse.

Von einer eigentlichen Gynäkomacie kann also in unserem Falle gar nicht die Rede sein, auch eine lipomatöse Hyper-

trophie der Brustdrüse lag nicht vor; es gehört derselbe vielmehr in die Rubrik der sogenannten retromammären Lipome.

Während wir bei Rokitansky [18]) nur von der lipomatösen Hypertrophie der Mamma lesen, dass „die Hypertrophie des Fettgewebes besonders in den reiferen Jahren gemeinhin bei überhaupt fettleibigen Frauenspersonen vorkommt und zuweilen einen solchen Grad erreicht, dass die Mamma zu einem monströsen hängenden Lipom degenerirt erscheint", finden wir bei Velpeau [19]) schon die Unterscheidung eines oberflächlichen und eines tiefen Lipoms. Emmert [20]) trennt genau die Fettentwicklung im ganzen Umfange der Drüse und zwischen den einzelnen Lappen derselben von den Fällen, wo die Fettanhäufung vorzüglich das unter der Drüse befindliche Bindegewebe einnimmt und jene auf der Oberfläche des Lipoms liegt. Ausserdem erwähnt er seitliche, mit der Brustdrüse nicht direct zusammenhängende Lipome und diffuse Lipome mit Verbreitung über Hals, Schulter und obere Extremitäten.

Billroth [21]) endlich lässt sich über die Mammalipome wie folgt aus: „Es bleibt bei den wenigen Fällen, welche als Lipome der weiblichen Brust beschrieben sind, immer noch zweifelhaft, ob sie wirklich in dem die Drüsenläppchen zusammenhaltenden Bindegewebe entstanden sind, oder sich alle hinter oder dicht neben der Drüse im lockeren Zellgewebe entwickelten und die Drüsensubstanz vor sich herschoben; in einigen Fällen ist dies sehr bestimmt so angegeben."

Diese Beschreibungen beziehen sich jedoch sämmtlich auf die weibliche Brustdrüse; unter den Krankheiten der männlichen Brustdrüse finden wir bei Billroth [22]) unter den gutartigen Geschwülsten das eigentliche Lipom nicht erwähnt. Dagegen sagt Emmert [23]): „In den meisten Fällen scheint die Vergrösserung der männlichen Brustdrüse nur auf Hypertrophie des Fettbindegewebes zu beruhen." Und Billroth [24]) lässt es dahingestellt, ob die bei sehr fetten Knaben mitunter ebenso stark wie bei jungen Mädchen entwickelten Brüste auf Entwicklung von Drüsensubstanz beruhen.

---

[18]) „Lehrbuch der path. Anatomie", I. Bd., S. 186.
[19]) „Traité des maladies du sein", Paris 1854, pag. 246.
[20]) „Lehrbuch der Chirurgie", II. Aufl., III. Bd., pag. 39.
[21]) Die Krankheiten der Brustdrüsen in Billroth-Lücke's „Deutsche Chirurgie", Lief. 41, Stuttgart 1880.
[22]) l. c. pag. 161.
[23]) l. c. pag. 37.
[24]) l. c. pag. 159.

Nach der von uns gemachten Beobachtung des Vorkommens eines retromammären Lipoms mit völligem Druckschwund der männlichen Mamma, wobei der Befund in frappanter Weise den Zustand der „einseitigen Gynäkomacie“ vortäuschte, erscheint es uns nicht als unwahrscheinlich, dass vielleicht unter den gerade in dieser Beziehung ungenau untersuchten früheren Fällen von Gynäkomacie, resp. Brusthypertrophie, beim Manne das eine oder das andere Lipom mit untergelaufen ist.

Was endlich nun den Zeitpunkt der Entstehung der mammären Lipome beim Weibe anlangt, haben sich nach Billroth[25]) „die bisher beobachteten Fälle am Ende des zweiten Decennium bei sonst nicht besonders fetten und starken, sondern eher gracil gebauten Frauen entwickelt. Das Wachsthum war von mittlerer Geschwindigkeit, nicht gar so langsam in Rücksicht auf die bis zur Operation erreichte Grösse“.

Bei unserem Knaben fällt die Entstehung mindestens in die früheste Zeit des extrauterinen Lebens. Die Mutter gibt an, dass sie wenige Wochen nach der Geburt eine Vergrösserung an der linken Brustdrüse bemerkt habe; dieselbe soll dann langsam, aber stetig zugenommen haben. Im letzten halben Jahre war ein schnelleres Wachsthum beobachtet worden.

Da die Geschwulst aber zweifellos schon längere Zeit, bevor sie für Auge und Hand der Mutter erkennbar war, bestanden haben wird, so erscheint es nicht unberechtigt, den Beginn der Entwicklung des Lipoms schon in das intrauterine Leben des Kindes zurückzulegen; wir hätten demnach ein wirklich angeborenes Lipom der männlichen Mamma vor uns gehabt.

Wir müssen allerdings anerkennen, dass Analogien in diesem Punkte der Beobachtung congenitaler Lipome schwer nachzuweisen sind. So mannigfach wir auch in der Literatur Fälle von angeborenen Fettgeschwülsten mitgetheilt finden, so handelt es sich dabei wohl ausnahmslos nicht um abgegrenzte oder gar abgekapselte wirkliche Lipome, sondern entweder um mehr oder weniger begrenzte lipomatöse Degenerationen und Geschwulstbildung der Haut und des Unterhautbindegewebes, sogenannte Fetthautgeschwülste, die einerseits in ihrer Entwicklung mehr den Charakter elephantiasisartiger Processe bieten, andererseits in ihrem histologischen Verhalten mehr zu den Angiomen gehören und dann als Angioma lipomatodes aufzufassen sind.

[25]) l. c. pag. 47.

V.

Ein

Fall von symmetrischer Brachydaktylie.

Von

Dr. Karl Löbker.

Wenn ich die in unserer Poliklinik gemachte Beobachtung von Brachydaktylie der linken Hand der Veröffentlichung übergebe, so geschieht es nicht etwa, weil dieselbe in chirurgischer Beziehung von Bedeutung ist, sondern lediglich aus dem Grunde, weil dieselbe wegen der Symmetrie in dem Fehlen der betreffenden Theile einen Beitrag zur Entscheidung des aus ARISTOTELES' Zeit herstammenden Streites über die Deutung des Os metacarpi pollicis liefert. Die Beobachtung selbst ist folgende:

Christiane B., 50 J. alt, aus A., stammt ihres Wissens aus einer Familie, in der nie Missbildungen vorgekommen sind. Sie ist die älteste von fünf Halbgeschwistern (drei Halbbrüder, eine Halbschwester), die ebenfalls ohne Difformitäten geboren sind. Als ihre Mutter im dritten Monate mit unserer jetzigen Patientin schwanger ging, will dieselbe — so hat sie wenigstens ihrem Kinde erzählt — sich an einem Menschen, der in Folge einer in den Freiheitskriegen erhaltenen Verletzung eine krüpplige Hand besass, „versehen" haben. Die Patientin ist zwar von kleiner, vielleicht etwas subnormaler Körpergrösse, im Uebrigen aber sowohl in körperlicher als geistiger Beziehung ihren Verhältnissen entsprechend ausgebildet. Nur an der linken Hand zeigt sie eine auffallende Missbildung, die uns veranlasste, die genauen Verhältnisse zwischen den entsprechend$_{en}$

Theilen der beiden oberen Extremitäten festzustellen. Das Resultat war wie folgt:

Rechte obere Extremität.
(Gesund.)

1. Oberarm.

Länge: 26 Ctm.
Dicke (in der Mitte): 22 Ctm.

2. Vorderarm.

Länge (Olecranonspitze bis Processus styloideus ulnae) 22 Ctm.
Dicke { oben: 22 Ctm. / Mitte: 18 Ctm. / unten: 14·5 Ctm.

3. Hand.

Länge: 16·5 Ctm.
Breite (Metacarpi): 12 Ctm.
Länge des Carpus und Metacarpus medius: 8 Ctm.
Länge des Mittelfingers: 8·5 Ctm.
Länge des Daumens: 5·5 Ctm.
Länge der Grundphalanx:

1.	2.	3.	4.	5. Finger
3·5	4	4·25	4	3·5 Ctm.

Endphalangen variiren zwischen 1·5—2·0 Ctm.
Mittelphalanx dementsprechend ebenfalls normal.
Function der Extremität völlig normal.

Linke obere Extremität.
(Missgebildet.)

1. Oberarm.

Länge: 26 Ctm.
Dicke (in der Mitte): 21 Ctm.

2. Vorderarm.

Länge (Olecranonspitze bis Processus styloideus ulnae) 22 Ctm.
Dicke { oben: 19 Ctm. / Mitte: 16 Ctm. / unten: 13·5 Ctm.

3. Hand.

Länge (Mittelfinger): 13 Ctm.
Breite (Metacarpi): 10 Ctm.
Länge des Carpus nnd Metacarpus medius: 8 Ctm.
Länge des Mittelfingers: 5 Ctm.
Daumenlänge: 4·5 Ctm.
Grundphalanx:

1.	2.	3.	4.	5. Finger.
2·5	3·5	4·25	4	3·5 Ctm.

Endphalangen variiren zwischen 1·5—2·0 Ctm.
Mittelphalanx fehlt am 2.—5. Finger.

Nägel normal; am 5. Finger fehlt der Nagel, an seiner Stelle eine kleine Einziehung der Haut gegen die Tiefe; während der Daumen frei entwickelt ist, bleibt in Folge von Syndactylie zwischen 2. und 3. Finger nur 1·5 Ctm. ohne Verwachsung; zwischen 3. und 4. und 4. und 5. Finger 2·5 Ctm. frei. In diesen Schwimmhäuten findet sich je eine Narbe von einem früher gemachten, aber erfolglosen Versuche der operativen Heilung der Syndactylie. Das Interphalangealgelenk am 2. und 3. Finger

	ist ankylotisch, jedoch an seiner Stelle eine deutliche Demarkation zwischen Grund- und Endphalanx; am 4. und 5. Finger ist dieses Gelenk frei beweglich; 4. und 5. Finger können zur Faust geschlossen werden, der 2. und 3. Finger kann gegen den Metacarpus nur bis zu einem rechten Winkel gebeugt werden.

Wenn man die entsprechenden Zahlen dieser Tabelle mit einander vergleicht, so geht aus denselben hervor, dass die ganze linke obere Extremität, wie aus dem beigefügten

Fig. 8.

Bilde ersichtlich, etwas graciler in ihren Dickenverhältnissen entwickelt ist, ein Zustand, der vielleicht angeboren ist, vielleicht jedoch ausschliesslich auf die geringere Gebrauchsfähigkeit zu beziehen ist, dass aber die Missbildung selbst sich lediglich auf die linke Hand und auch an dieser wieder

ausschliesslich auf das symmetrische Fehlen der Mittelphalanx des 2. bis 5. Fingers beschränkt. Namentlich differiren die Längenverhältnisse beider Oberarmknochen und beider in ihren Contouren völlig gleichgebildeten Vorderarmknochen in keiner Weise. Auch der Unterschied in der Entwicklung des Carpus und Metacarpus ist in unserem Falle ein derartiger, dass derselbe ohne Zwang durch den Nichtgebrauch der linken Extremität erklärt wird.

Dasselbe gilt endlich von der Entwicklung beider völlig frei funktionirenden Daumen, sowie von den Grund- und Endphalangen. Woher die Ankylose des Interphalangealgelenks am 2. und 3. Finger linkerseits stammte, liess sich nicht mit Sicherheit ermitteln, wahrscheinlich ist sie angeboren. Die Patientin konnte übrigens so viel leisten, dass sie sich mit Handarbeiten ernährte. Ueber die Erblichkeit dieser Missbildung konnte zwar mit absoluter Bestimmtheit nichts ermittelt werden, doch scheint mir, da die Halbgeschwister sowohl, als auch die rechte Mutter und der legitime Vater, sowie die ganze Ascendenz, so weit sie der Patientin bekannt war, mit keinerlei Missbildung behaftet waren, in der Anamnese das Auftreten jenes Mannes mit der „verkrüppelten" Hand in dieser Hinsicht nicht ohne Bedeutung zu sein.

Was den Charakter der Missbildung betrifft, so handelt es sich in unserem Falle um eine echte Brachydaktylie; es fehlten eben linkerseits an den vier Fingern die Mittelphalangen, eine Verkürzung derselben durch intranterine Abschnürung lag nicht vor. Derartige echte Brachydaktylie ist nun keineswegs häufig beobachtet worden.

Wir finden in der Literatur hievon nur wenig Beispiele. v. Ammon[1]) berichtet die Beobachtung von Kellie, wo seit 10 Generationen nur der Daumen vollständig, sonst an allen Fingern Defecte vorhanden waren, und zwar nur bei den weiblichen Gliedern vererbend. Fort[2]) bemerkt über diese Missbildung: L'absence d'une ou de deux phalanges se montre rarement. Nous n'avons pu en recueillir que six observations. L'une d'elles est remarquable en ce qu'elle occupait tous les doigts et que cette difformité était héréditaire. Dans ces observations, on voit que l'absence de quelques phalanges coincide avec d'autres vices de conformation.

Lorsque la difformité est uniquement constituée par l'absence de phalanges, les doigts sont plus courts, mais leurs mouvements sont normaux. Si ce vice de conformation

[1]) Ammon. Die angeborenen chirurgischen Krankheiten. Berlin 1842.
[2]) Fort. Des difformités des doigts. Paris 1869. pag. 58 f.

accompagne la syndactylie ou une autre difformité, la gêne des mouvements est en rapport avec l'anomalie prédominante.

Il est assez fréquent de trouver l'absence d'une phalange dans les doigts surnuméraires, principalement lorsque ce doigt, du reste assez bien conformé, se trouve en dedans de l'auriculaire.

Die sechs Beobachtungen, welche Fort citirt, sind folgende:

I. 1828. Ménière. Dame âgée de 50 ans, présente à la main droite le médius formé de deux phalanges. L'ongle est régulier. Ce doigt est plus mince et plus court que l'auriculaire.

Dans ce doigt difforme, la première phalange est égale à cette des autres doigts. La deuxième étant beaucoup plus courte, il semble que phalange manque.

(Arch. de médec. 1. série. n° 16, p. 378.)

II. 1850. M. Gubler présente à la Société de biologie un individu qui offre un vice de corformation des mains et des pieds. Brièveté des deux dernières phalanges de tous les doigts, surtout des onguéales, il existe une membrane interdigitale entre le médius et l'indicateur. Les deux mains sont semblables. („Gazette médicale". 1850, p. 636.)

III. 1852. M. Chassaing cite l'histoire de deus enfants ayant une difformité de l'index. La mère présentait la même difformité résultant d'un panaris. Auparavant elle avait en plusieurs enfants bien conformés.

(„Gazette méd.", p. 822.)

III. 1852. août. M. Blin présente des anomalies multiples, parmi lesquelles on trouve à la main gauche: phalange onguéale du pouce raccourcie; l'auriculaire n'ayant que deux phalanges. Son metacarpien est plus long que les autres. Même difformité à droite.

Deux pieds bots varus équin; les orteils n'ont que deux phalanges; anomalies musculaires nombreuses.

(„Société anat.")

V. 1862. „The Lancet" (vol. II, p. 11). Le Dr. Thompson, de University colleg hospital London, publie un cas de doigt rudimentaire.

Une petite fille présente l'absence d'une phalange de deux doigts de la main droite. Il existait une hypertrophie de la pulpe de ces doigts au delà de l'extrémité libre de l'ongle.

L'index de la main droite était rudimentaire et s'implantait sur la base du médius. Tous les doigts difformes furent enlevés.

Il y avait une difformité semblable aux orteils. Rien du côté de l'hérédité.

In erster Linie interessirt uns hievon die Beobachtung Chassaing's, insofern als dort ein erworbener Defect der Mutter auf die nachgeborenen Kinder übertragen wurde. Unsere Patientin gibt nämlich an, dass die Verkrüppelung der Hand jenes fraglichen Individuums, an dem sich die Mutter „versehen" haben soll, eine in den Freiheitskriegen erworbene gewesen sei.

Gruber [3]) beschreibt einen Fall von Mangel der Mittelphalangen an allen Fingern und Zehen bei mehreren Gliedern der Familie — Vater und Bruder, nicht bei den drei Schwestern.

Schwegel [4]) gibt vier beobachtete Missbildungen dieser Art, von denen er eine auf dem Ambulatorium Pitha's sah; in diesem letzteren Falle fehlten den vier Fingern die dritten Phalangen, so dass diese wie der Daumen nur zwei Phalangen hatten.

In einem anderen Falle fehlte dem Daumen die letzte Phalanx und jedem der übrigen Finger zwei Phalangen, so dass sowohl der Daumen als die übrigen Finger nur je eine Phalanx hatten. Ein ähnliches Verhalten kam an den Zehengliedern in einem dritten Falle vor. Endlich erwähnt er jene Familie zu Iver, in welcher die weiblichen Nachkommen durch neun Generationen an den Fingern blos je eine Phalanx hatten (Prichard's Naturgeschichte des Menschengeschlechtes).

Fränkel [5]) beobachtete einen Fall von theils Verkümmerung, theils wirklichem Defect der Nagelphalanx des Daumens durch fünf Generationen einer Familie: „Diese Verkümmerung ist jetzt in der fünften Generation vorhanden, bald durch das Sperma, bald durch das Ovulum vererbt. Nachdem in der dritten Generation eine bedeutende Verringerung der Anormalität, eine Art Latenz eingetreten, tritt sie in der vierten mit vollkommener Ausbildung wieder hervor. In den beiden ersten Generationen sind beide Geschlechter befallen, in der dritten das weibliche, in der vierten vorwiegend das männliche und in der fünften bisher ausschliesslich das weibliche Geschlecht."

---

[3]) W. Gruber. Anat. Miscellen. „Oesterreichische Zeitschr. f. prakt. Heilkunde". 1865 und 1866. XI und XII.

[4]) Schwegel. Die Entwicklungsgeschichte der Knochen des Stammes und der Extremitäten. Sitzungsbericht der math.-natur. Classe der kais. Akad. d. Wissensch. in Wien. XXX. B., p. 365.

[5]) B. Fränkel. Ueber einen Fall von erblicher Difformität. „Berl. klin. Wochenschrift". 1871. Nr. 35.

Abgesehen von dem Fehlen eines oder mehrerer ganzer Finger finden wir bei ANNANDALE [6]) vier Fälle von partiellen Fingerdefecten. Der erste Fall betrifft das Endglied beider kleinen Finger.

„The patient was a girl, aged twelve, whose only deformity was a deficiency in both little fingers.

These digits were shorter than natural, and on examination this was found to depend on a deficiency of the last phalanx, which consisted merely of soft texture, surmounted by a nail, there being no bone present."

Ein zweiter Fall aus dem anatomischen Museum in Edinburgh bot folgenden Befund:

„The patient was a girl, aged fourteen, who was born with a malformation of both hands. The dissection of the right hand showed that its ring finger had only two phalangeal bones which were not fully dereloped, and were merely connected to the extremity of their metacarpal bone by means of some areolar tissue, and a small slip from the flexor tendon of the fingers, the extensor tendon did not pass farther than the metacarpal bone. There was, therefore, no distinct metacarpo phalangeal joint. The little finger of the same hand had also only two phalangeal bones, which were small in size, and loosely attached by areolar tissue and smale slips from the extensor and flexor tendons to the extremity of their metacarpal bone, which was not quite half its natural length. The dissection of the left hand showed that there was no bone in the rudimentary index finger, but that this finger merely consisted of areolar tissue, skin, and a nail, and was connected to the head of its metacarpal bone (which was of natural size) by means of a little fibrous tissue and the termination of the flexor tendon. The digital arteries formed an arch on the palmar aspect of this abortive digit similar to that which is found at the extremity of a natural organ."

Der dritte Fall betraf die rechte Hand eines Herrn,

„aged fifty, the patient having been born with a malformation of this hand. The index, middle and ring fingers were atrophied. They were only about a quarter of an inch in length, and each consisted of a single phalanx (not fully daveloped) surmounted by a distinct nail. The tumb and little finger were natural. All the metacarpal bones and rest of the hand were perfect. The hand was very useful, as the tumb and little finger could be readily approximated, and objects firmly grasped between them. The patient had no other deformity, and there was no hereditary history of any similar malformation.

---

[6]) Annandale. The Malformations, Diseases and Injuries of the Fingers and Toes. Edinburgh 1865, p. 15 ff.

Der vierte und fünfte Fall stammen aus dem museum of the Newcastle-upon-Tyne Infirmary.

Der eine betrifft eine Hand, „which has the usual number of fingers, but these digits are all, including the thumb, deficient; the thumb and index fingers are most developed, the remaining fingers being all united together". Der andere betrifft die Hand „of a child which has the usual number of fingers are all imperfect, especially the two latter, the middle finger and the thumb are natural".

Von ganz besonderem Interesse für die Entscheidung der Eingangs erwähnten Streitfrage, ob das sogenannte Os metacarpi pollicis einen wirklichen Metacarpalknochen oder eine Phalanx darstellt, sind die beiden Fälle Schwegel's. Der Streit hierüber ist bekanntlich uralt. Während Aristoteles und nach ihm Plinius, Albin, Blumenbach und Andere diesen Knochen zum Metacarpus zählten, sahen Galenus, Fabricius ab Aquapendente, Vesalius, Cowper und neuerdings namentlich Bluff [7]) — bei dem übrigens die ältere Literatur eingesehen werden mag — in ihm die erste Phalanx des Daumens. Letzterer begründete seine Ansicht namentlich mit der schon von Galen betonten Bewegungsart, mit der Form und der Anordnung seiner Ligamente und Muskeln mit ihren Ansatzpunkten; endlich mit der Häufigkeit von Luxationen und Fracturen dieses Knochens, einer Eigenthümlichkeit, welche den übrigen Phalangen ebenfalls zukomme, während sie den vier Metacarpalknochen abgehe. Auch Huguier [8]) kommt zu demselben Resultate: „Les differences de direction, de longueur, de volume, de configuration, d'articulation et de mobilité, qui existent entre cet os et les métacarpiens; son isolement, par rapport à ces derniers; son mode normal de développement; tout jusqu'aux faits qui sont du domaine de la tératologie, nous montre péremptoirement, que la pouce possède, comme les autres doigts, trois phalanges, mais qu'il est dépourvu du métacarpien."

Obgleich nun der sogenannte Metacarpus pollicis, ähnlich wie Fingerphalangen, eine obere Epiphyse erhält, welche den übrigen Metacarpalknochen abgeht, so ist doch, wie Uffelmann [9]) nachgewiesen hat, der fragliche Knochen osteogenitisch nicht gleichwerthig mit der Grundphalanx der übrigen Finger zu halten. Dafür sprechen gleichfalls die beiden Beobachtungen Schwegel's, sowie die unserige. Bei dem symmetrischen

[7]) Bluff. Ueber das sogenannte Os metacarpi pollicis. „Meckel's Archiv für Anat. u. Physiol." Jahrg. 1826, p. 112.

[8]) Huguier. Considérations sur le Rôle du pouce etc. „Archives gén. d. méd." 1873. Vol. II, p. 404 und 1874. Vol. I, p. 54.

[9]) Uffelmann. Der Mittelhandknochen des Daumens. Göttingen 1863.

Defecte der Mittelphalangen an allen vier Fingern darf man annehmen, dass, wenn die sogenannte erste Phalanx des Daumens seine Mittelphalanx darstellte, auch diese gefehlt haben würde. Dieselbe war jedoch vollkommen ausgebildet vorhanden.

Nach diesen drei Fällen steht so viel fest, dass der Metacarpus pollicis eine Phalanx nicht sein kann. Ob er aber, wie ausser den bereits angeführten Autoren neuerdings auch von Hyrtl [10]), Henle [11]) und Schwegel[12]) angenommen wird, als gleichwerthig mit den vier übrigen Metacarpalknochen zu erachten ist, dafür sprechen diese Fälle natürlich nicht. Nach den Untersuchungen Uffelmann's ist der Knochen auf Grund seiner eigenthümlichen Osteogenese ja weder eine Phalanx noch ein Metacarpalknochen. „Das untere Ende desselben entwickelt sich nicht wie eine Phalanx I, doch auch nicht wie ein Mittelhandknochen. Doch leitet das äusserst eigenthümliche Verhältniss (in der Bildung des unteren Endes) zu dem Gedanken hin, dass das Os metacarpi pollicis weder eine Phalanx I, noch ein Os metacarpi, sondern ein beides in uno repräsentirender Theil sei." Schwegel schloss zwar aus den von ihm mitgetheilten Fällen geradezu, „dass der Daumen einen Metacarpalknochen mit einer oberen schwächeren und einer unteren stärkeren Epiphysis und zwei Phalanges habe". Dies ist nach den neueren Untersuchungen Uffelmann's zu weit gegangen; die Fälle beweisen nur, wie bereits hervorgehoben, dass das Os metacarpi pollicis keine Phalanx ist.

[10]) Hyrtl. Topograph. Anatomie. II. Bd. S. 507.
[11]) Henle. Handbuch der system. Anatomie d. Menschen, Knochenlehre.
[12]) Schwegel l. c.

VI.

Zur

operativen Behandlung der Spina bifida und Cephalocele.

Von

Dr. Karl Löbker.

In Betreff der Radicalbehandlung der Spina bifida und Cephalocele stehen wohl den wenigsten Chirurgen ausgedehnte eigene Erfahrungen zur Seite. BILLROTH [1]) z. B. erwähnt aus seiner klinischen und poliklinischen Thätigkeit nur eine Spaltung des hydrorhachischen Sackes mit nachfolgender Naht und einen Fall, den er mit Punktion und nachfolgender Injektion von verdünnter Jodtinctur behandelte; auch KÖNIG [2]) meldet nur von einer eigenen glücklichen Heilung der Spina bifida durch Exstirpation des Sackes. Der Zufall hat uns in den letzten Jahren mehrere Kinder zugeführt, an denen wir die beiden hauptsächlichsten Behandlungsmethoden behufs Beseitigung des Leidens erproben konnten. Sie verdienen daher besonders mitgetheilt zu werden.

I. Spina bifida lumbalis.

1. Fall. (Von C. HUETER behandelt.)

Am 11. October 1879 wurde von der Kinderpoliklinik des Prof. KRABLER ein sieben Wochen alter Knabe an uns überwiesen, welcher vier ältere, mit keinerlei Missbildung behaftete Geschwister

[1]) Th. Billroth. Chirurgische Klinik. 1860—1876, p. 236.
[2]) König. Lehrbuch der spec. Chirurgie. 1881. II. Bd. p. 611.

hatte. Das Kind war kräftig entwickelt und zeigte ausser am Lendentheil der Wirbelsäule, ebenfalls keine sonstige Missbildung. An besagter Stelle, entsprechend dem dritten, resp. vierten Lendenwirbel, besass es eine Geschwulst von dem Umfange eines mittelgrossen Apfels, welche, von normaler Haut überzogen, auf der grössten Prominenz mit einer kleinen Einziehung versehen war. Unterhalb der letzteren war die Haut an einer kleinen Stelle oberflächlich ulcerirt. Die Haut war an der ziemlich breiten Basis der Geschwulst derb, auf der Höhe der Geschwulst dünner. Der ziemlich prall gespannte Tumor zeigte deutliche Fluctuation, welche sich, wie bereits von Prof. KRABLER constatirt war, nach aufwärts bis zur grossen Fontanelle deutlich wahrnehmbar fortpflanzte. Hydrocephalus war nicht vorhanden.

Bei der prallen Beschaffenheit der Geschwulst konnte das Verhalten der Wirbelbögen zunächst nicht genau festgestellt werden, ein sehr breiter Spalt derselben lag jedoch wahrscheinlich nicht vor. Auch die Form der Spina bifida war nur insoweit festzustellen, als eine Communication mit dem Centralcanal der Medulla spinalis bestehen musste. Da die Ulceration der Haut den Durchbruch der Cyste in Aussicht stellte, entschlossen wir uns zur Operation. Nachdem die Haut gereinigt, wurden etwa fünf Gramm des Cysteninhaltes mit einer PRAVAZ'schen Spritze, welche dicht an der Basis der Geschwulst in gesunder Haut eingestochen wurde, aspirirt, worauf der Sack so weit collabirte, dass ein schmaler Spalt der Wirbelsäule deutlich durchzufühlen war. Nunmehr wurden zwei Gramm Jod-Jodkali-Lösung — Jod. pur. 0·5, Kali jodati 1·0, Aq. destill. 30·0, frisch bereitet — in den Sack eingespritzt, während der letztere an der Basis möglichst comprimirt wurde. Sodann wurde über der Geschwulst ein aseptischer Polsterverband angelegt und mit einer elastischen Binde möglichster Abschluss gegen die Analöffnung hergestellt. Da das Kind diesen Eingriff gut ertrug, wurde dasselbe Verfahren in nächster Zeit mit fünf- bis achttägigen Intervallen noch dreimal wiederholt. Jedesmal war eine erhebliche Abnahme in der Grösse zu constatiren; die kleine Hautulceration verheilte schnell.

Nach der vierten Injektion hatte sich kein neuer Erguss gebildet, weshalb nun die Behandlung, welche ambulant erfolgt war, zunächst abgeschlossen wurde. Als achtmonatlicher kräftiger Knabe wurde der kleine Patient wieder vorgestellt. An Stelle der früher vorhandenen Geschwulst fand sich ein etwa markstückgrosser, derber Hautwulst, welcher theilweise nabelartig gegen die Tiefe eingezogen war. Der Rest des Sackes hatte sich als eine derbelastische Masse gegen den Spalt in der Wirbelsäule angelegt. Auch nach Ablauf eines weiteren Jahres hatte ich Gelegenheit, diesen Zustand zu beobachten.

II. Fall. (Fall II, III und IV von Prof. VOGT behandelt.)

Am 25. April 1883 wird in der chirurgischen Poliklinik die 11 Wochen alte Anna Müller, welche von gesunden Eltern als erstes Kind abstammt, vorgestellt. In der Gegend der unteren Lendenwirbel besass dieselbe eine faustgrosse fluctuirende Geschwulst von röthlicher Farbe. Die äusseren Bedeckungen waren äusserst dünn, an einer Stelle dem Durchbruche nahe. Normale Haut über der Geschwulst, welche aus einem ziemlich breiten Wirbelspalt hernienartig sich hervorstülpte, war nicht vorhanden. Die Epidermis schloss an der ziemlich breiten Basis der Geschwulst in Form eines Ringes ab. Da bei der Grösse der Geschwulst mindestens eine Anzahl wichtiger Nerven in der Wandung vermuthet wird, wurde von einer Exstirpation Abstand genommen und derselbe therapeutische Weg eingeschlagen wie im ersten Falle, nur mit der Modification, dass nach der Punction mit nachfolgender Injection von Jod-Jodkali-Lösung die ganze Geschwulst nach Prof. VOGT's Methode der elastischen Compression mit zwei seitlich angelegten Schwämmen und einer Gummibinde comprimirt wurde.

Vier Tage nach der ersten Injection, welche sehr gut vertragen wurde, fand ein Verbandwechsel statt; der Tumor war um etwa ein Fünftel seiner Grösse verkleinert. Es wurde daher sofort die zweite Punction und Injection ausgeführt, ebenfalls ohne üble Folgen. Auch nach dieser Injection war eine deutliche Verkleinerung der jetzt schlaffen Geschwulst wahrnehmbar. Da aber das ganze Verfahren der Mutter zu zeitraubend war, entzog sie das Kind unserer Behandlung. Dasselbe ist nach Verlauf von einigen Wochen, später eingezogenen Nachrichten zufolge, gestorben. Die Todesursache blieb unermittelt.

III. Fall.

Am 5. Juni 1883 wurde der fünf Tage alte Ernst Marquardt aus Greifswald von der geburtshilflichen Poliklinik an uns überwiesen. Das ziemlich kräftige Kind stammte von vollständig gesunden Eltern und hat drei ältere Geschwister, welche mit keinerlei Missbildung behaftet sind. In der Mitte des Lendenwirbelsegmentes besitzt es eine hühnereigrosse, deutlich fluctuirende, röthlich durchschimmernde Geschwulst, welche nur mit ganz zarter Bedeckung versehen ist. Die normale Haut schliesst an der deutlich gestielten Geschwulst, wie in Fall II, ringförmig ab. Auf der Höhe der Geschwulst ein kleiner Decubitus, jedoch ohne Perforation. Ein Spalt in den Wirbelbögen liess sich bei der prall gespannten Geschwulst nicht deutlich durchfühlen. Die Compression der Geschwulst bewirkte nur eine ganz unbedeutende Verkleinerung, jedoch keine üblen Druckerscheinungen.

Es wurde die sofortige Exstirpation des Tumors beschlossen. Der Stiel desselben wurde in der gesunden Haut mit fünf Matratzen-

nähten abgeschnürt und nun peripher die übrige Geschwulst mit dem Messer abgetragen, die Wundlinie mit dem Thermokauter verschorft. Die Operation hatte keinerlei ungünstigen Einfluss auf das Befinden des Kindes. Bei der Operation konnte ein schmaler Schlitz in zwei Wirbelbögen constatirt werden. Die Heilung der etwa 6 Ctm. langen Wunde erfolgte unter einem Jodoformgaze-Verband ohne jede Störung. Das Kind wurde am 16. Juni völlig gesund aus der Behandlung entlassen. An Stelle der früheren Geschwulst befindet sich jetzt eine derbe wulstige Hautmasse, welche den Spalt in der Wirbelsäule schliesst.

Die anatomische Untersuchung der exstirpirten Geschwulst zeigte auf der Innenfläche des Sackes ein sehr feinfaseriges Netzwerk von Nerven, die an einzelnen Stellen von der Fläche frei hervorragten; hie und da hing ein gröberer Nervenzweig quer durchtrennt frei von der Innenfläche herab. Mikroskopisch konnten diese vielverzweigten Nervenfasern deutlich als solche nachgewiesen werden, zwischen welchen an einigen Stellen Centralnervenzellen eingebettet lagen.

IV. Fall.

Der vier Monate alte Franz Puppe von Göhren auf Rügen wurde am 12. Juni 1883 in die chirurgische Klinik gebracht mit der dringenden Bitte, ihm eine an der Lendenwirbelsäule befindliche Geschwulst

Fig. 9.

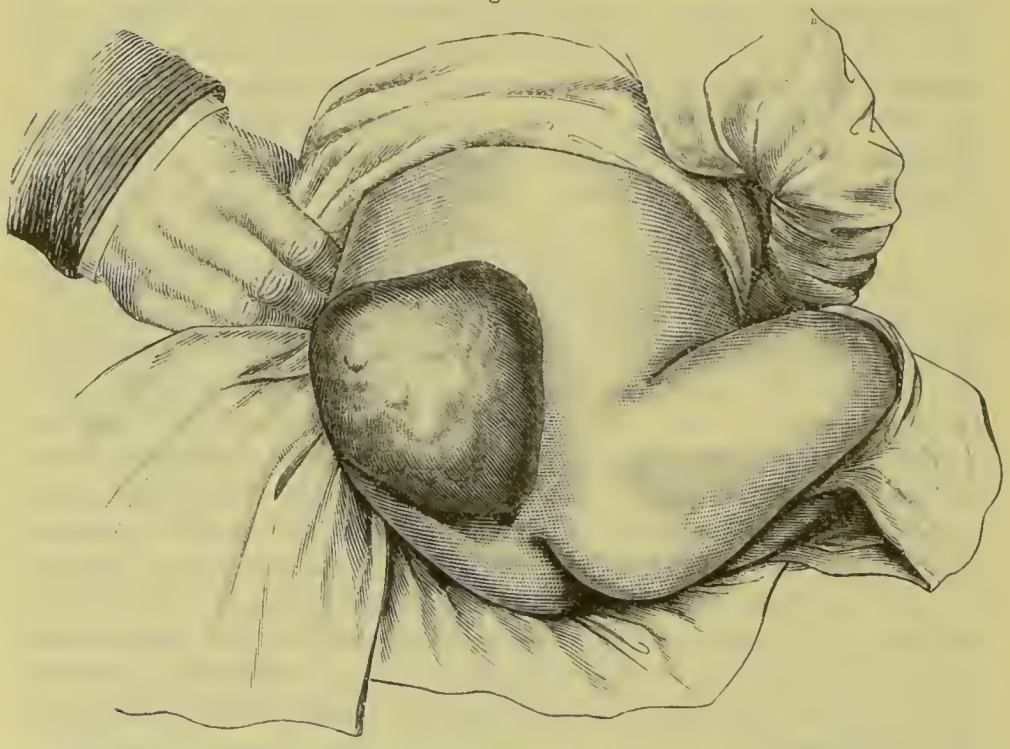

zu exstirpiren. Der Knabe war für sein Alter leidlich gut entwickelt. Die Untersuchung ergab eine mannsfaustgrosse, prall gespannte Spina bifida lumbo-sacralis mit breiter Dehiscenz der

Wirbelbögen. Die Geschwulst sass mit breiter Basis auf, die äusseren Bedeckungen waren äusserst dünn; auf der Höhe befand sich eine kleine Perforationsöffnung, aus der etwas klare Flüssigkeit aussickerte. Die Epidermis schloss an der Basis der Geschwulst ringförmig ab. Lähmung der unteren Extremitäten war nicht vorhanden. Zugleich bestand aber ein hochgradiger Hydrocephalus. Bei Druck auf die Lendengeschwulst hob sich die grosse Fontanelle; Convulsionen traten nicht auf. Ausserdem fand sich beim Kinde beiderseits ein Pes plano-calcaneus.

Da das Kind ohne Behandlung zweifellos in kürzester Zeit zum Tode gelangen musste, wurde dem dringenden Wunsche der Mutter, die Lendengeschwulst zu beseitigen, nachgegeben, trotzdem wir uns nicht verhehlten, dass in die Wandung selbst wichtigere Nerven verlaufen mussten.

Am 13. Juni wurde zunächst die Geschwulst durch Punction entleert, während das Kind mit dem Steiss hochgelagert wurde, um eine plötzliche Entleerung der Cerebrospinal - Flüssigkeit zu verhindern. Alsdann wurde, wie im Fall III, die Basis der Geschwulst mit etwa 10 Matratzennähten abgeschnürt, die Geschwulst selbst mit dem Thermokauter abgetragen. Der Verband folgte, wie früher angegeben. Schon auf dem Operationstische konnte unmittelbar nach Beendigung der Operation eine anscheinend völlige Lähmung der unteren Extremitäten constatirt werden.

Das Kind war in den nächsten Tagen sehr unruhig, schrie sehr viel und litt an häufigem Erbrechen; Convulsionen wurden jedoch nicht beobachtet. Täglich musste der Verband gewechselt werden, da aus den Stichcanälen der Naht beständig Cerebrospinalis-Flüssigkeit aussickerte. Am 16 Juni erfolgte der Tod, ohne dass noch anderweitige Symptome hervortraten.

Die anatomische Untersuchung des abgetragenen Sackes ergab, dass eine grössere Anzahl Nerven von der Dicke eines mittelstarken chirurgischen Seidenfadens aus der Innenfläche des Sackes herabhingen. Die ziemlich grobe Verästelung derselben in der Innenhaut war schon makroskopisch zu erkennen. Im mikroskopischen Bilde sah man, dass die ganze Membran fast lediglich aus einem wirren Netze von gröberen und feineren Nervenfasern bestand, zwischen denen sich auch einzelne deutliche Centralnervenzellen vorfanden. Das Bild entsprach völlig dem im Fall III beobachteten; es bestand zwischen beiden nur ein gradueller Unterschied in der Menge und Dicke der sich im abgetragenen Sacke verzweigenden Nervenäste.

Das von Herrn Prof. GROHÉ im hiesigen pathologischen Institute der Leiche entnommene und untersuchte Präparat lässt einen etwa $3^1/_2$ Ctm. breiten und 5 Ctm. langen Spalt der Wirbelbögen im Bereiche des fünften Lendenwirbels und des Kreuzbeins erkennen, welcher mit den Rückenmarkshäuten ausgekleidet ist. Die Cauda equina, bereits in mehrere mehr oder weniger dicke Nervenbündel

getrennt, liegt theils frei in dem Wirbelspalte, theils haften die einzelnen Nervenäste den Rückenmarkshäuten locker an. Sämmtliche Nerven sind quer durchtrennt. Auf der inneren Auskleidung des Spaltes war ein mässiger eiteriger Belag. Die Wirbelbögen waren zu beiden Seiten knopfförmig angedeutet.

Um den therapeutischen Werth der in den vorstehenden vier Fällen angewendeten beiden Heilmethoden — der Punction mit nachfolgender Injection von Jod-Jodkali-Lösung und der Abtragung der Geschwulst — richtig zu beurtheilen, lege ich mir zunächst die Frage vor, mit welcher Form der Spina bifida wir es in den einzelnen Fällen zu thun hatten. Während wir uns bis dahin gemeiniglich mit dem letzteren klinischen Ausdrucke, der alle Formen umfasste, mochten sie den verschiedensten anatomischen Befunden entsprechen, begnügten, können wir heute diese Frage nicht unbeantwortet lassen, nachdem namentlich durch die eingehenden Arbeiten von W. Koch [3]) und von Tourneux und Martin [4]) die Analyse der Spina bifida so wesentlich gefördert ist.

W. Koch unterscheidet 1. die Hernie des Rückenmarkes (Myelocele spinalis); 2. die angeborene Spalte der Wirbelbögen und die Entwicklung des Rückenmarkes zu einem Flächengebilde (Rhachischisis posterior); 3. die vordere Wirbelspalte (Rhachischisis anterior); 4. die bruchsackartige Ausdehnung der Dura mater (Meningocele spinalis).

Die Unterscheidung dieser Formen ist nicht allein von anatomischem Interesse, sondern es leuchtet ein, dass dieselbe auch auf die Radicalbehandlung einen grossen Einfluss ausüben muss. Es kann nicht gleichgiltig sein, ob es sich, abgesehen von der sehr seltenen und fast nie allein vorkommenden Rhachischisis anterior, nur um eine Ausstülpung der Dura mater handelt, welche zum Theil mit Piagewebe ausgekleidet, mit Cerebrospinal-Flüssigkeit gefüllt ist und nur durch eine feine Oeffnung mit dem Wirbelcanal communicirt (Meningocele spinalis), oder ob, wie bei der Myelocele spinalis, die Dura mater mit dem Filum term. ext. sich ausserhalb der gespaltenen Wirbelbögen zu einem bruchsackähnlichen Hohlraum ausbuchtet, der ausser der Pia und Cerebrospinal-Flüssigkeit auch noch einen Theil der Medulla und der Cauda equina enthält, oder ob endlich die Haut, sowie Dura und Pia über der Spalte sich gar nicht geschlossen haben, die Spalte selbst entweder ganz offen oder durch ein myxomatöses Gewebe ausgefüllt ist.

---

[3]) W. Koch. Mittheilungen über Fragen der wissenschaftlichen Medicin. I. Heft. Cassel. Th. Fischer. 1881.

[4]) Tourneux und Martin. Contribution à l'histoire du spina bifida. „Journ. de l'anat. et de la physiol." 17. année. Nr. I. 1881.

Sämmtliche vier von uns behandelten Fälle waren demnach Repräsentanten der Myelocele spinalis; nur im ersten Falle konnte man anfangs zweifelhaft sein, ob nicht etwa eine einfache Meningocele spinalis vorlag. Nach der Ausdehnung des Spaltes in den Wirbelbögen, den man nach Schrumpfung der Geschwulst immerhin als eine deutliche Furche durchfühlen konnte, musste jedoch die letztere Möglichkeit als höchst unwahrscheinlich ausgeschlossen werden. Graduell waren aber alle vier erheblich verschieden, so zwar, dass Fall I als der einfachste, sowohl was die Ausdehnung der Spaltbildung in den Wirbelbögen, als auch was die bedeckenden Weichtheile betrifft, sodann folgte Fall III, da der Tumor deutlich gestielt war, weiter der Fall II, und die bedeutendste Missbildung bestand im IV. Falle.

Wir haben nun bei den vorhin beschriebenen Kranken nur von zwei therapeutischen Verfahren Gebrauch gemacht, da sie uns als die einzigen erschienen, durch welche eine dauernde Heilung mit einiger Sicherheit zu erwarten ist. Durch palliative Behandlung mit Bandagen, resp. Collodiumbepinselungen, kann man ja höchstens bei ganz flacher, leicht compressibler Geschwulst ausnahmsweise eine dauernde Wirkung erzielen, wie von König sehr richtig hervorgehoben wird. Von den sogenannten Radicalverfahren sind aber einige theils wegen der Grösse der Lebensgefahr, theils wegen der Unsicherheit in der Wirkung ganz und gar zu verwerfen. Zwar sind in der Literatur einzelne Fälle bekannt, welche durch wiederholte Punction zur Heilung gekommen sind, doch dürfte man von dieser Behandlung wegen der Unsicherheit des Erfolges bei nicht völliger Gefahrlosigkeit wohl nur dann gerechtfertigten Gebrauch machen, wenn man durch die Punction einem spontanen Durchbruche der Geschwulst vorbeugen will. Die Wirkung des Haarseiles ist eine so unberechenbare in Bezug auf den Grad der nachfolgenden Entzündung, dass der Gebrauch desselben wegen der hohen Gefahr der Meningitis nicht mehr gestattet ist. Mit der Ligatur ist ebenfalls in den meisten Fällen der Tod erzielt worden, doch muss man zugeben, dass bei gut gestielten Tumoren der Versuch der Abschnürung durch die elastische Ligatur wohl gerechtfertigt ist. Von den bis dahin gebräuchlichen Methoden der Radicalbehandlung blieb uns also nur die Wahl zwischen der Punction mit nachfolgender Injection von Jodpräparaten, ein Eingriff, welcher schon von Velpeau und Chassaignac ausgeführt und jetzt fast allgemein als das Brainard'sche Verfahren bekannt ist, oder die Excision des hydrorhachischen Sackes und Vernähung der Basis unter antiseptischen Cautelen. Beide Behandlungsmethoden sind

zwar auch nur auf die Beseitigung des Sackes gerichtet, können also auch nicht eine völlige Heilung der Missbildung schaffen; ein künstlicher Verschluss der gespaltenen Wirbelbögen steht jedoch nicht in unserer Macht. Meines Wissens ist bislang nur ein Versuch in letzter Richtung gemacht worden und auch dieser mit recht zweifelhaftem Erfolge. Mayo Robson[5]) präparirte die Haut von den Meningen ab und incidirte letztere so, dass die Vereinigungsstelle ihrer Lappen nicht mit der der Haut zusammenfiel. Die Cauda equina lag nach Entleerung der Flüssigkeit frei auf dem Grunde des eröffneten Wirbelcanals.

Nun vereinigte R. die seröse Oberfläche der Meningen in ähnlicher Weise wie bei Peritonealnähten, legte das frisch abpräparirte Periost des Stirnbeins von einem Kaninchen mit der osteogenen Schicht auf die Meningen und vereinigte darüber die Haut. Die Heilung erfolgte ohne Störung und wenn auch ein knöcherner Verschluss des Wirbelcanals nicht eintrat, so will R. durch diese Periostüberpflanzung eine dickere Bedeckung erzielt haben. Vorläufig bleibt abzuwarten, ob dieses neue Verfahren in der That den Erwartungen entspricht.

Was nun die Behandlung mit der Injection von Jodpräparaten in den Sack anbelangt, so will zwar W. Koch[6]) bei Myelocele von derselben nichts wissen; er sagt pag. 57 von den Brainard'schen Verfahren geradezu, „dass dasselbe in erster Linie die Leitung im untersten Abschnitt des Rückenmarks und in dessen Nervenursprüngen mehr oder weniger schädigt, und dass dieser Uebelstand allein durch eine geringfügige Schrumpfung des Sackes der Myelocele aufgewogen wird, durch ein Resultat, zu welchem man mit Hilfe der von mir vorgeschlagenen Handgriffe ebenso sicher wie ungefährlich gelangen kann.“ Diese Handgriffe sind aber: 1. die methodische Compression und 2. die Injection von Jod oder Ergotin in das Parenchym, nicht in die Höhle der vorgelagerten Cystenhüllen, 3. wiederholte Excision von zungenförmigen Streifen aus der Haut des Myelocelensackes.

Unsere Meinung von der Wirksamkeit der methodischen Compression habe ich bereits vorhin näher präcisirt; dieselbe wird wohl von den meisten Chirurgen getheilt. Ebensowenig wie wir von diesem Verfahren in der weitaus grössten Mehrzahl der Fälle irgend welchen erheblichen Vortheil versprechen können, sind wir geneigt, in das absprechende

[5]) „Brit. med. journ.“ 1883. März 24, Ref. „Centralbl. für Chirurgie“. 1883. Nr. 25.

[6]) l. c p. 54 ff.

Urtheil Koch's über die Injection von Jodpräparaten in die Höhle der Geschwulst einzustimmen. Wernitz [7]) hat aus der Literatur im Ganzen 55 Fälle gesammelt, die mit derartigen Einspritzungen behandelt sind, davon sind 13 gestorben. Wir stimmen zwar mit W. Koch darin überein, dass eine derartige Statistik zunächst nicht viel beweise, namentlich sind Koch's Ausführungen gegen obige Zahlen durchaus stichhaltig; die Berichte von einem grossen Theile der gestorbenen Kinder mögen nicht der Veröffentlichung übergeben und unter den geheilten Fällen mögen auch cystische Geschwülste unterlaufen sein, welche gar keine Spinae bifidae waren. Es ist aber zu weit gegangen, wenn der genannte Autor die Frage: „Was bedeuten aber schliesslich die Heilungen, von denen die Anhänger Brainard's erzählen?" dahin beantwortet: „Nichts weiter, als dass das betreffende Kind mit dem Leben davon kam, und dass der Umfang seiner Myelocele um ein Weniges sich verringerte!"

Nach unserer Meinung, die auch noch durch zwei weitere durch Brainard's Methode vollkommen und dauernd geheilte, meines Wissens aber nicht publicirte Fälle, welche vor mehreren Jahren in unserer Klinik behandelt wurden, gestützt wird, ist die Injection von Jodpräparaten ein werthvolles Mittel für die Behandlung der Spina bifida, wenn man nur die geeigneten Fälle aussucht. Wir meinen nämlich, dass sie für diejenigen Fälle platzgreifen soll, bei denen der Spalt in der Wirbelsäule ein relativ kleiner ist und bei denen die Geschwulst von normaler Haut bedeckt ist. So war es in unserem Fall I und auch in den früher operirten Fällen. Alle drei Kinder haben den Eingriff ohne irgend welchen Nachtheil oder auch nur unangenehme Störung ertragen; dabei ist das Verfahren nicht sehr zeitraubend. Eine drei- bis viermalige Wiederholung desselben in Intervallen von 5—8 Tagen genügte. Warum soll man gesunde Haut durch Excision von zungenförmigen Lappen aufopfern, da sie bei gänzlicher Schrumpfung des Sackes in Form eines dicken Wulstes den Spalt in der Wirbelsäule deckt? Narbige Haut kann den gleichen Schutz niemals liefern. Ein ebenso guter Erfolg kann natürlich niemals erhofft werden, wenn der hydrorhachische Sack, wie in unserem II.—IV. Falle, eigentlich nur aus der aufs Aeusserste gespannten Dura mater bei völliger Atrophie der sonstigen Decken besteht und bei denen die Spaltbildung in der Wirbelsäule sehr hochgradig ist. Hier ist durch einfache Schrumpfung des Sackes eine ordentliche Bedeckung des Spaltes nicht zu erzielen,

[7]) Inaugural-Dissertation. 1880. Dorpat. p. 91

und die Gefahr der zu starken Reizung der Jodpräparate auf die Centralorgane und die Nervenwurzeln erheblich grösser. Hiezu kommt dabei noch die Wahrscheinlichkeit, dass noch während der Behandlung eine spontane Berstung und Verjauchung des Sackes eintritt. In solchen Fällen steht die Aussicht auf Erfolg nicht im richtigen Verhältnisse zur Höhe der Gefahr. Wir betrachten nämlich die Punction mit nachfolgender Injection keineswegs als einen völlig gleichgiltigen Eingriff, glauben aber, dass derselbe, in den geeigneten Fällen und unter den noch zu erwähnenden Cautelen angewendet, recht gute Resultate sowohl in Bezug auf die Erhaltung des Lebens als auch auf die von ihm erwartete Localwirkung aufweisen kann.

Abgesehen von der Auswahl der Fälle lässt Prof. Vogt folgende Cautelen beobachten: Das Kind wird zunächst mit Seife und Salicylwasser gewaschen, sodann auf dem Operationstische mit erhobenem Steisse gelagert, damit keine plötzliche Entleerung der Cerebrospinal Flüssigkeit eintritt. Nunmehr wird mit einer Pravaz'schen Spritze eine partielle Entleerung der Geschwulst — ungefähr fünf Gramm Flüssigkeit zur Zeit — vorgenommen. Die vorher aseptisch gereinigte Nadel wird jedoch nicht auf der immer sehr dünnwandigen Höhe der Prominenz, sondern an der Basis der Geschwulst durch gesunde Haut eingestochen, damit eine nachträgliche Verklebung des Stichcanals mit Sicherheit erfolgt. Sodann werden etwa zwei bis fünf Gramm von folgender frisch bereiteter Lösung: Jodi puri 0·5, Kal. jodati 1·0, Aq. dest. 30·0 in die Höhle des Sackes eingespritzt, während der Assistent die Basis der Geschwulst möglichst comprimirt, damit ein sofortiges Eindringen des Medikamentes in den Wirbelcanal vermieden wird. Dieser Abschluss ist bei relativ engem Spalte recht gut zu bewerkstelligen. Ehe das Jodpräparat im weiteren Umfange einwirken kann, hat es sich mit dem Rest der im Sacke vorhandenen Cerebrospinal-Flüssigkeit vermischt. Endlich erfolgt der aseptische Occlusivverband, gewöhnlich ein wenig Borlint, welches mit Heftpflasterstreifen befestigt wird, über welchen in den einfachen Fällen ein Wattepolster mit Gazebinde und Gummibinde den Abschluss liefert. In unserem Falle II fügten wir der Grösse der Geschwulst wegen noch die Schwammcompression hinzu. Wir waren mit dem Erfolge sehr zufrieden, obgleich der Fall unserer Meinung nach eigentlich schon ausserhalb der Injectionsbehandlung lag. Das Kind wurde, wie schon bemerkt, vorzeitig unserer Fürsorge entzogen; der nachträglich erfolgte Tod steht aber zweifellos ausser jedem Zusammenhange mit dem therapeutischen Eingriffe, der trotz des

grossen Spaltes in den Wirbelbögen keinerlei unliebsame Störung auf das Leben und die Functionen des Kindes ausübte, während die Grösse der Geschwulst entschieden abnahm.

Dass wir hiernach die Brainard'sche Methode auch für die einfachen Meningocelen, bei denen ja nur eine Ausstülpung der Dura mater mit feiner Communicationsöffnung zum Vertebralcanal besteht, als die zutreffende betrachten, ist selbstredend. Die Exstirpation dieser Form von Spina bifida hat allerdings unter dem Schutze des Lister'schen Verfahrens viel von ihrer Lebensgefährlichkeit verloren, so dass dieselbe jetzt eine wohlberechtigte Operation geworden und namentlich in allen den Fällen von Menigocele anzuwenden ist, in denen die Geschwulst der normalen Hautbedeckung entbehrt. Ist die letztere aber vorhanden, so geben wir der Jodinjection öfter den Vorzug, da bei der engen Communication mit dem Wirbelcanal die Gefahren des Eingriffes sehr gering anzuschlagen sind und die geschrumpfte Seite später einen pelottenartigen, festeren Verschluss des Wirbelspaltes liefert, als dies nach Abtragung möglich ist. Erst wenn die Injection sich als erfolglos erwiese, würden wir zur Exstirpation übergehen.

Wie steht es nun aber mit der Exstirpation der Geschwulst bei Myelocele? Dieser Eingriff ist jedenfalls als ein recht schwerer zu betrachten und der Entschluss zur Ausführung desselben ist gewiss nicht leicht, zumal man in einer grossen Anzahl von Fällen vorher gar nicht bestimmen kann, in welchem Masse das Centralorgan, respective die Cauda equina (ich spreche an der Hand unserer Fälle von Spina bifida lumbo-sacralis) an der Geschwulstbildung betheiligt ist. Aus diesem Grunde vindicirte ich auch oben alle leichteren Fälle der Behandlung mit Jodinjection, namentlich die Fälle, in welchen der Tumor eine normale Hautbedeckung hat. Soll man nun aber alle übrigen Kinder mit ausgedehnterer Missbildung, namentlich diejenigen, bei denen der Tumor zu platzen droht, ohne Behandlung dem Tode anheimgeben? Freilich wird durch die Exstirpation bei manchen Kindern der Tod noch beschleunigt. So war es auch, offen gesagt, in unserem Falle IV. Es sickerte aus eitrigen Stichcanälen beständig Cerebrospinal-Flüssigkeit aus und dies war auch die Eingangspforte für Infectionsstoffe. Dazu kommt die erhebliche Verletzung des Conus medullaris, respective der Cauda equina. Allein wir wollen uns auch nicht verhehlen, dass diese Fälle ohne diesen Eingriff auch ganz sicher zum Tode gelangen. Die weniger complicirten dagegen können durch die Exstirpation der Geschwulst, wie unser Fall III zeigt, dauernd dem Leben

erhalten bleiben, während auch sie ohne dieser unserer Meinung nach einzig möglichen Behandlungsweise mit grosser Wahrscheinlichkeit in kurzer Zeit sterben. Würde man vor der Operation die Grenze der Möglichkeit des Erfolges scharf zu ziehen im Stande sein, so würde man ja gewiss Kinder mit Spina bifida von dem Umfange, wie im Fall IV, ohne operative Behandlung sterben lassen; aber diese Scheidung ist, wie wir glauben, eben nicht möglich. Zwischen unserem III. und IV. Fall bestand nur ein gradueller Unterschied. Die Untersuchung des exstirpirten Sackes ergab in beiden Fällen, dass eine Anzahl Nerven der Cauda equina durchtrennt waren. Das erstere Kind hat keine nachweisbare Functionsstörung davon getragen, so dass nur minder wichtige Nerven abgeschnitten sein konnten. Das zweite Kind zeigte sofort nach der Operation eine anscheinend völlige Lähmung beider unteren Extremitäten. Was das Resultat der Exstirpation überhaupt anlangt, so zählt Wernitz l. c. auf 13 Operationen 3 Todesfälle; es ist aber nicht möglich zu entscheiden, welche Form von Spina bifida vorgelegen hat.

Die Ausführung der Operation geschieht am besten in der vom Prof. Vogt bevorzugten Methode:

Zunächst wird bei erhöhter Steisslagerung des Kindes die Punction des Sackes ausgeführt, sodann etwaige frei im Sacke befindliche Nervenbündel etc. durch vorsichtiges Streichen mit den Fingern gegen den Wirbelspalt so weit wie möglich zurückgeschoben. Der Assistent comprimirt die schlaffe Geschwulst an der Basis und der Operateur schnürt sie hier durch eine Anzahl von Matratzennähten ab, entfernt den peripheren Theil des Sackes und versengt mit dem Platina candens den Wundrand, um etwa noch vorhandene Blutung zu stillen und einen aseptischen Schorf herzustellen. Schliesslich folgt wiederum der aseptische Occlusivverband, wie früher geschildert.

II. Cephalocele glabellae.

Von der Cephalocele vermag ich aus eigener Erfahrung nicht viel zu sagen und doch hat das Glück mir in unserer Klinik einen Fall von Meningocele zur radicalen Behandlung zugeführt. Ich habe ausserdem zwei Fälle von stationärer Cephalocele glabellae in unserer Poliklinik zu beobachten Gelegenheit gehabt. Die Träger der kleinen Geschwulst waren Erwachsene, hatten dieselbe von Jugend auf gehabt, ohne dass eine Neigung zum Wachsthum vorlag. Es war also auch kein Grund zu einer radicalen Behandlung vor-

handen; dieselbe wäre ja geradezu ein grober Kunstfehler gewesen. Ausserdem fanden wir vor einigen Jahren im Operationscursus ebenfalls bei einem Erwachsenen eine mittelgrosse Meningocele occipitalis.

Wenngleich nun die Cephalocele in mancher Beziehung Analogien mit der Spina bifida darbietet, so sind doch die im Vorstehenden erörterten therapeutischen Grundsätze nicht ohneweiters auf die Cephalocele zu übertragen. Wir müssen immer festhalten, dass wir uns hier dem Gehirne gegenüber befinden, während es sich dort um eine Geschwulst am unteren Theile der Wirbelsäule handelte. Ich bescheide mich daher auch, hier nur meine Beobachtung von Radicalheilung einer Meningocele glabellae mitzutheilen und bemerke hier nur noch, dass W. Heineke[8]) über die Radicalbehandlung dieser Form von Cephalocele folgende Zusammenstellung gibt: „Man hat bei Meningocelen vorzugsweise die Compression, die Punction, die Jodinjection und die Abschnürung angewandt. Durch die einfache Compression sollen mehrere Fälle geheilt sein (Salleneuve, Zwinger, Mosque, Martini), doch ist es fraglich, ob es sich wirklich um Meningocelen, nicht vielmehr um Cysten handelte, die mit dem Schädelinnern communicirten. Die Punction, einmalige oder wiederholte, bewirkte auch in mehreren Fällen Heilung (Rizzoli). Diejenigen aber von den durch Punction behandelten Fällen, welche sicher Meningocelen waren, endeten tödtlich, wenn nicht immer in Folge, so doch bald nach der Punction. Die Jodinjection nach Punction der Geschwulst führte in zwei Fällen zum Tode (Holmes, Landi), in einem Falle war sie erfolglos (Paget). Die Ligatur brachte zwei Fälle von zweifelhafter Meningocelae occipitales (Thompson, Annandale) zur Heilung."

Meine Beobachtung ist die folgende:

Carl Hagemann, 11 Jahre alt, aus Hildebrandshagen, wurde am 25. Jänner 1882 in die chirurgische Klinik aufgenommen. Derselbe hat von Geburt an einen etwa haselnussgrossen Tumor über der Nasenwurzel besessen, der ihm jedoch niemals irgend welche Unbequemlichkeiten bereitet hat. Auch zeigte derselbe früher keine Neigung zu wachsen. Vor einigen Wochen fiel der Knabe auf die Stirn, worauf die Geschwulst zunächst ein wenig, später rasch zu der auf dem Bilde erkenntlichen Grösse anwuchs.

Das Allgemeinbefinden des Kranken ist nicht gestört; ebenso wenig liegen von Seiten des Cerebrum Reizerscheinungen vor, obgleich die Geschwulst ein wenig schmerzhaft auf Druck ist. Die letztere selbst ist von eiförmiger Gestalt, fluctuirend und nimmt

[8]) Die chirurgischen Krankheiten des Kopfes, Stuttgart, 1882, p. 240.

den ganzen Raum zwischen Nasenwurzel und vorderer Haargenze ein, nach oben flacher werdend. In der Mitte zeigt sie eine quere Schnürfurche, in welcher aus einer kleinen Oeffnung ein Tropfen ziemlich klarer Flüssigkeit aussickert. Die bedeckende Haut war zwar auf der Höhe der Geschwulst sehr dünn, im Uebrigen aber von normaler Beschaffenheit. Die Diagnose lautete auf Cephalocele,

Fig. 10.

Cephalocele glabellae — bei der Aufnahme.

obgleich über das Verhalten des Knochens bei dieser Untersuchung noch nichts festgestellt werden konnte. Während der beiden ersten Tage wurde die Geschwulst mit Eiscompressen bedeckt, da ein Eingriff bei der vorhandenen entzündlichen Reizung in der Geschwulst nicht rathsam war. Eine breite Communication der Geschwulst mit dem Schädelinnern konnte nicht existiren, da von Seiten des Centralorganes keine Erscheinungen vorlagen; aus demselben Grunde war es auch höchst unwahrscheinlich, das ein Theil des Cerebrum im Geschwulstsacke sich befand. War also unsere Diagnose richtig, so musste es sich um eine einfache Meningocele, eine Ausstülpung der Dura mater, welche durch eine relativ enge Oeffnung im Knochen mit dem Schädelinnern communicirte, handeln.

Während einer zweitägigen Beobachtungszeit im Krankenhause befand Patient sich wohl, er war fieberfrei und die Schmerzhaftigkeit der Geschwulst ging zurück. Da aber ein Durchbruch zu befürchten war, so entschloss ich mich zur Radicalbehandlung. Ich wählte dazu die Punction mit nachfolgender Injection von LUGOL'scher Lösung, ganz in der Weise, wie oben bei Spina bifida geschildert.

Am 28. Jänner wurde die erste Aspiration von fünf Gramm Flüssigkeit und Injection von 1·5 Gramm obiger Jodkaliumlösung vorgenommen. Es traten hiebei keinerlei Reizerscheinungen von Seiten des Cerebrum auf. Der Knabe ertrug den Eingriff sehr gut; in den ersten zwei Tagen zeigte die Geschwulst eine ziemlich starke Spannung und mässige Schmerzhaftigkeit, sodann nahm sie an Grösse erheblich ab. Die aspirirte Flüssigkeit war von leicht röthlicher Farbe, wahrscheinlich in Folge von Blutvermischung seit jenem Trauma. Die mikroskopische Untersuchung liess eine grosse Anzahl weisser und einige rothe Blutzellen erkennen. Die chemische Untersuchung ergab einen geringen Zuckergehalt. Am 8. Februar wurde die zweite Aspiration und Injection vorgenommen. Auch diese wurde gut ertragen; nach derselben trat wiederum zunächst eine mässige Anschwellung und Schmerzhaftigkeit auf, sodann folgte eine rapide Schrumpfung, so dass am 16. Februar nur noch eine halbe Spritze Jodlösung injicirt wurde. Hiernach zog sich die Haut vollkommen

Fig. 11.

Cephalocele glabellae — nach der Heilung.

zusammen und nun konnte man dort, wo auf dem zweiten Bilde die kleine Einziehung der Haut erkennbar ist, einen schmalen Spalt im Knochen fühlen, in welcher die äusseren Bedeckungen sich trichterförmig einstülpten. Am 26. Februar wurde der Knabe geheilt entlassen. Nach einem halben Jahre sah ich ihn wieder; die Heilung war eine dauernde.

VII.

Zwei Fälle

von

Schulterresection nebst Bemerkungen über Caries sicca und habituelle Schulterluxation.

Von

Dr. Karl Löbker.

Ist die Caries sicca des Humeruskopfes eine Erkrankung sui generis oder stellt dieselbe nur eine modificirte fungöse Arthritis des Schultergelenkes dar? Das ist eine seit VOLKMANN's[1]) Publication im Jahre 1867 oft ventilirte Frage. Die Meinungsverschiedenheiten, welche über dieselbe bestehen, beruhen aber wohl wesentlich darauf, dass das von dem genannten Autor sonst scharf skizzirte Krankheitsbild nicht immer gegenüber dem gewöhnlichen Tumor albus der Gelenke genau abzugrenzen ist; wenigstens gilt dies für alle diejenigen Fälle, in denen nicht eine einfache entzündliche Atrophie des Knochens mit Ancylose des Gelenkes eintritt, sondern bei welchen die Eiterung mit Fistelbildung neben der sonst charakteristischen Schrumpfung der Schulter das Endresultat der Krankheit bildet. Es wird im gegebenen Falle klinisch schwer zu entscheiden sein, ob es sich um wirkliche Caries sicca handelt, oder um gewöhnliche fungöse Arthritis, welche ausnahmsweise zur bindegewebigen Schrumpfung und partiellen Vereiterung der schwammigen Granulationen geführt hat. Rechnet man dieselben alle zur Caries sicca, so wird man erleben, dass ein-

[1]) Berliner klinische Wochenschrift, 1867, Nr. 43.

zelne Kranke später der allgemeinen Tuberculose anheimfallen, und geneigt sein, das Krankheitsbild als ein selbstständiges fallen zu lassen; rechnet man sie zur fungösen Arthritis und bezieht den Ausdruck Caries sicca nur auf diejenigen Fälle, bei denen nur Atrophie und Obliteration des Gelenkes eintritt, so wird man zu der Ueberzeugung kommen, dass nicht allein im pathologisch-anatomischen Bilde, sondern, was für den praktischen Chirurgen ja von der grössten Bedeutung ist, auch ätiologisch und prognostisch die Caries sicca als eine von der fungösen Gelenksentzündung streng zu scheidende Erkrankung aufzufassen ist. In wie hohem Masse gerade diese zweifelhaften Fälle die Ansicht des betreffenden Beobachters zu beeinflussen und zu modificiren im Stande sind, habe ich bei dem auf diesem Gebiete gewiss competenten Beurtheiler, dem verstorbenen C. Hueter, gesehen. Derselbe hielt die Caries sicca zwar von jeher für eine Modification der granulirenden Arthritis, betonte aber stets den gutartigen Verlauf der Entzündung und die Thatsache, dass die Erkrankung mit Scrophulose und Tuberculose keinen deutlichen Zusammenhang habe. Auf Grund dieser letzten, von mir miterlebten Erfahrungen, welche gerade solche, von mir oben näher bezeichnete Fälle betreffen, bei denen nachträglich allgemeine Tuberculose ausbrach, kam er mehr und mehr zu dem Schlusse, dass auch der gutartige Charakter klinisch nicht als etwas Charakteristisches für diese Entzündung aufzustellen sei. Auch König[2]) neigt dieser Auffassung zu, nachdem er nach drei wegen Caries sicca ausgeführten Resectionen allgemeine Tuberculose beobachtete. Von anderen Chirurgen, z. B. P. Vogt[3]), wird dagegen die klinische Unterscheidung der beiden Entzündungsformen streng festgehalten; er zählt die Caries sicca zwar zu den granulirenden, aber nicht zu den fungös-tuberculösen Entzündungen. Nach den in unserer Klinik seit längeren Jahren gesammelten Beobachtungen trifft dies allerdings für alle Fälle zu, welche unter den von Volkmann so prägnant bezeichneten Erscheinungen ohne Eiterung zur Atrophie des Kopfes und der ganzen Schulter mit Ancylosirung des Gelenkes führen. Es dürfte aber, streng genommen, auch nur diese mit dem Namen der Caries sicca bezeichnet werden. Dagegen glaube ich, dass man diejenigen Fälle, welche äusserlich unter demselben Bilde verlaufen, aber den Ausgang in Eiterung und Fistelbildung nehmen, hievon trennen muss; sie müssen in

[2]) Lehrbuch der speciellen Chirurgie, 3. Aufl., Bd. III, p. 52.
[3]) Krankheiten der oberen Extremitäten, Stuttgart 1881.

uns den Verdacht der echten tuberculösen Arthritis erwecken. Ich erinnere mich sehr genau einer jungen Dame, welche vor vier Jahren einer Schultergelenks-Entzündung mit hochgradiger Atrophie und Bildung einer kleinen Fistel wegen in unsere Behandlung eintrat. Kein Chirurg würde sowohl dem klinischen Bilde, als dem durch die Resection gewonnenen Präparate nach auch nur einen Augenblick gezweifelt haben, dass eine Caries sicca des Schulterkopfes mit partieller Vereiterung vorlag. Jedoch schon der Wundverlauf belehrte uns, dass die Prognose keine sehr günstige sein könne; die Granulationen waren schlaff und grau, hatten keine Neigung zur Vernarbung, die ganze Wunde hatte eben ein Aussehen, wie man es bei echt tuberculösen Gelenksentzündungen zu sehen gewohnt ist. Allmälig bildete sich denn auch eine Infiltration der einen Lungenspitze mit raschem Zerfall des Lungengewebes und abendlichem Fieber aus; eine allgemeine Tuberculose war der Abschluss des Falles. Es ist dies nicht die einzige derartige Beobachtung, ich schliesse jedoch aus derselben nicht ohne Weiteres, dass ein wirklicher Unterschied zwischen Caries sicca und fungös-tuberculöser Omarthritis bestehe, sondern dass in diesen Fällen überhaupt keine Caries sicca bestanden hat. An den anderen Gelenken, namentlich am Ellenbogen- und Hüftgelenke, finden wir ja bei genauer Durchsicht der Präparate von primär ostealer Arthritis granulosa durchaus analoge Formen der Entzündung, und doch fällt es dort Niemandem ein, dieselbe als Caries sicca zu bezeichnen. Wenn wir den Begriff der letzteren nur ein wenig mehr begrenzen, als es gewöhnlich der Fall zu sein scheint, so werden wir zu dem Schlusse kommen, dass die Caries sicca in der That als eine besondere Form primär-ostealer, und zwar prognostisch nur in functioneller Beziehung maligner Gelenksentzündung beizubehalten ist. Das Wesen der Erkrankung wird am besten durch die von Volkmann gegebene Definition präcisirt. Es ist „eine meist ziemlich acut verlaufende entzündliche Atrophie der Knochen und besonders ihrer Gelenkenden, welche ohne alle Eiterung durch ein spärliches, sehr festes und relativ gefässarmes Granulationsgewebe in der Form unregelmässiger bröckliger Excavationen von der Fläche benagt und zerfressen werden, so dass bei intacten Hautdecken, ohne Geschwulst- und Fistelbildung, nach und nach die beträchtlichsten Defecte geschehen. Die gewöhnlichen äusseren Anzeichen inwendig vor sich gehender Knochenzerstörung fehlen hier ganz. Die Caries sicca scheint vorwiegend in der Zeit vom Beginne der Pubertät bis gegen Mitte der Dreissiger-Jahre hin zur Entwicklung zu kommen;

sich selbst überlassen, pflegt dieselbe innerhalb eines Zeitraumes von ein bis zwei Jahren mit einer festen Ancylose auszuheilen.“

Um die Grenze zwischen fungös-tuberculöser Entzündung und Caries sicca ganz scharf ziehen zu können, fehlt uns bis jetzt eine Untersuchung, der Nachweis von dem Vorhandensein, respective Fehlen, der Tuberkelbacillen in dem Erkrankungsherde, wie er neuerdings in der Volkmann'schen Klinik bei den granulirenden Entzündungen geführt ist. Die von uns gewonnenen Präparate von Caries sicca sind zu alt, als dass sie sich für eine derartige Untersuchung eigneten. So lange diese Untersuchung fehlt, halten wir aber an dem oben näher charakterisirten Unterschiede zwischen Caries sicca und fungöser Omarthritis fest. Der folgende von uns im Sommer 1882 beobachtete Fall ist sowohl im klinischen als im pathologisch-anatomischen Bilde ein recht prägnantes Beispiel von Caries sicca; er mag daher hier mitgetheilt werden.

Wilhelm T., ein 18jähriger Seminarist, stammt aus einer Familie, die, nach der Anamnese zu urtheilen, nicht constitutionell belastet ist. Er selbst hat Masern, Typhus und Diphtheritis überstanden, jedoch in so früher Zeit, dass sich seine jetzige Erkrankung mit keiner dieser Infectionen in directe Beziehung bringen lässt. Im August 1881 nun merkte er plötzlich, dass die Bewegung des linken Armes ihm im Schultergelenk Schmerzen verursachte, nachdem er vorher noch immer damit hatte turnen können. Die Schmerzhaftigkeit nahm zu, der Arm wurde dünner, die Schulter flacher und spitzer, der Oberarm allmälig um 10 Ctm. kürzer als der rechte. Der ganze Process verlief ohne Eiterung, ohne Fieber, ohne spontane Schmerzen; der Arm konnte allerdings mit Hilfe des anderen bis zur Schulterhöhe abducirt werden, doch durfte dies nicht zu schnell geschehen, sonst stellte sich heftiger Schmerz ein. Im weiteren Verlaufe der Krankheit wurde die active Beweglichkeit gleich Null. Das Befinden des Patienten sonst war gut, er hatte Appetit, schlief gut, kurz, sonst war er gesund. Die Bewegungen des Unterarmes und der Finger waren nicht gestört. Derivantien, Elektricität und Fixation des Armes im Gypsverbande drei Wochen hindurch besserten nichts an seinem Zustande, und so stellte er sich am 18. Juli 1882 in der chirurgischen Klinik vor. Am 21. Juli wurde vom Prof. Vogt die Resection vorgenommen. Die Wunde heilte gut; nach drei Wochen verliess Patient das Bett und die Nachcur begann mit passiven und activen Bewegungen und Anwendung der Elektricität. Vier Wochen nach der Resection sah man noch den bedeutenden Unterschied zwischen den beiden oberen Extremitäten. Der linke Schultergürtel war in seinen muskulösen und knöchernen Bestand-

theilen bedeutend gegen den rechten zurückgeblieben, respective zurückgebildet worden; die linke Schulter war kürzer wie die rechte, von einer Wölbung war kaum etwas zu bemerken; sie war spitz, scheinbar etwas gehoben und fiel steil nach abwärts ab. Der linke

Fig. 12.

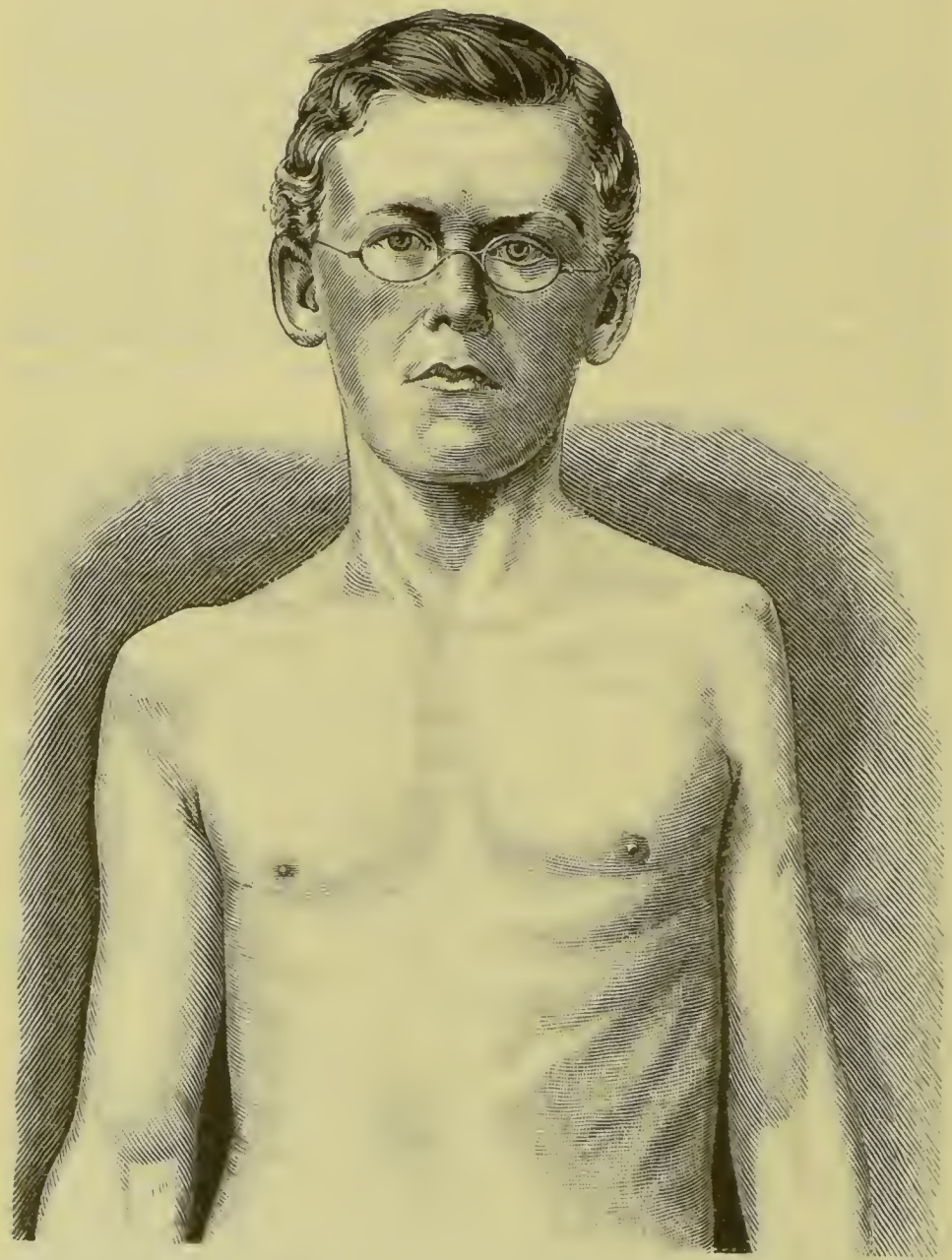

Arm entsprach der Dicke von fünf zusammengelegten Fingern; man fühlte den Humerusschaft fast direct unter der Haut. Muskelbäuche waren kaum zu fühlen, viel weniger noch von einander zu unterscheiden. Die Sehnen des M. pectoralis major und des latissimus

dorsi waren erkennbar, doch schlaff und dünn, entsprechend dem Muskelschwund. Der rechte Oberarm war 32 Ctm lang, der linke nur 29; der Unterschied betrug also 3 Ctm. Uebrigens war der Unterschied nach Angabe des Patienten vor der Operation über Fingerlänge, wie man es auch deutlich an Fig. 12 sieht, die den Patienten kurz vor der Operation darstellt. — Das linke Schulterblatt vom Akromion bis zum inneren unteren Winkel mass 18, das rechte 20 Centimeter. Der halbe Brustumfang in der Höhe des atrophischen linken Pectoralis major war 34, rechts $36^1/_2$ Ctm. — Der Unterschied in den Zahlen ist geringer, als wie es bei der Inspection den Anschein hatte und wie auch Fig. 12 deutlich erkennen lässt.

Bei der Entlassung des Patienten aus der klinischen Behandlung am 1. October 1882 hatten sich alle Verhältnisse in etwas gebessert. Der Arm konnte um circa 70 bis 80° abducirt werden, Beugung und Streckung konnten auch in genügender Weise gemacht werden; Rotation mittelst des vorgebeugten Vorderarmes war auch möglich. Schmerz spürte Patient nur bei forcirter Hyperabduction.

Der Unterschied der beiden Schultergürtel war geringer geworden, wie schon die Inspection ergab und die Messung bestätigte. Der linke Arm war nur noch 2 Ctm. zu kurz; die linke Schulter war wieder etwas gewölbter durch Vermehrung der Muskelsubstanz des Deltoideus. Der Muskelbauch des Biceps trat schon hervor. Die abducirenden Muskeln des Armes vermochten schon einen ziemlichen Widerstand zu überwinden. Das obere Ende des Armes schien etwas unterhalb der Cavitas glenoidea zu stehen, nach vorn oder hinten war er nicht abgewichen. Die Längsachse des ruhenden Armes war parallel der des Körpers; die vor der Operation bestehende Abduction war also ausgeglichen.

Fig. 13

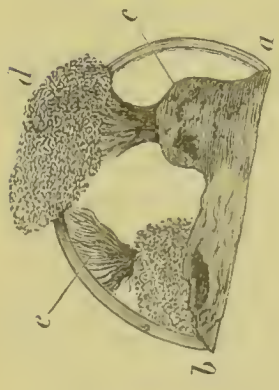

Das durch die Resection gewonnene Präparat (Figur 13) entsprach der vermutheten hochgradigen Zerstörung des Humeruskopfes. Die Resection wurde in der Höhe der Tubercula in der Ebene des Collum anatomicum gemacht; *a b* stellt die Sägefläche dar. — Vom ganzen knöchernen Schulterkopf war als Rest nur das Stück *a b c* übrig geblieben, also höchstens ein Viertel der Knochensubstanz; es stellte eine Knochenplatte von 4 bis 5 Ctm. Dicke dar, die an einer Stelle einen ebenso hohen Höcker von etwa Kleinfingerdicke (*c*) hatte.

Alles Andere war ersetzt durch Granulationen oder directe Hohlräume. Der Gelenkknorpel war erhalten bis auf eine von Granulationen durchbrochene Stelle und stellte so eine Knorpelkapsel von 1 bis 2 Mm. Dicke dar. Die Granulationen hatten die derbe, fibröse Beschaffenheit wie immer bei Caries sicca. Man konnte haupt-

sächlich zwei Massen unterscheiden, die jede für sich pilzartig gewuchert waren und den Knochen verzehrt hatten. Die exquisiteste Pilzform zeigte namentlich das Granulationsstück *d*, das, vom Knochenvorsprung *c* ausgehend, zum Knorpel gelangt war und denselben durchbrochen hatte. Die zweite Granulationsmasse ist auch in Fig. 13 deutlich erkennbar. Die Basis hatte ganz die feste Beschaffenheit vom Stücke *d*; von der Spitze ging weicheres, mehr gefässhaltiges Bindegewebe nach dem Knorpel hin und verschmolz mit diesem.

Das ganze Präparat hatte natürlich nicht die gewölbte Form, wie sie Fig. 2 darstellt, sondern war unregelmässig comprimirt und musste künstlich zu der Form von Fig. 13 gebracht werden.

Eine zweite vom Prof. Vogt im laufenden Jahre ausgeführte Schultergelenksresection verdient der besonderen Erwähnung, da sie uns zugleich mit einem zufällig anderweitig erworbenen Präparate näheren Aufschluss über die anatomischen Veränderungen und die Ursachen eines nicht gerade seltenen, aber bis vor Kurzem noch wenig genau untersuchten Leidens **— der habituellen Schulterluxation —** gab. Das Resultat unserer Untersuchung weicht aber von der bisherigen Anschauung wesentlich ab, wie ich vorweg bemerken will. Unsere klinische Beobachtung ist zunächst kurz folgende:

Am 8. Juli 1883 wurde der 30 Jahre alte Bürstenmacher N. N. in unserer Poliklinik untersucht und wegen einer rechterseits bestehenden Luxatio subcoracoidea in das Krankenhaus aufgenommen. Derselbe hatte im August 1878 sich diesen Arm ausgerenkt, als er einen Gegenstand von einer beträchtlichen Höhe herabziehen wollte. Damals wurde der Arm in der Chloroformnarkose von einem Arzte eingerenkt und fünf Tage lang in einem Verbande fixirt. Schon nach 14 Tagen zog Patient sich eine Recidive der Luxation zu, als er während der Arbeit den Arm kräftig emporhob. Die Einrenkung erfolgte in Chloroformnarkose leicht und wurde der Arm dieses Mal vier Wochen lang festgestellt; jedoch schon bald darauf trat eine Wiederholung der Luxation ein. Einfache Elevation des Armes genügte zur Herstellung der Verrenkung; mitunter glitt der Kopf aus der Cavitas glenoidalis, wenn die Schulter im Bette gedrückt wurde, mitunter sogar bei Hustenstössen. Die Reposition gelang dem Kranken meist selbst durch directen Druck auf den dislocirten Kopf, bisweilen jedoch nur durch ärztliche Hilfe. Im Ganzen erlitt Patient 28 Recidiven. Allmälig trat eine allgemeine Schwäche des Armes ein, die Muskulatur des Armes atrophirte und nach der Arbeit verspürte der Kranke mitunter heftige Schmerzen. Die Bewegungen der Extremität waren im hohen Masse behindert, die Abduction war sehr beschränkt, die Rotation nach aussen gänzlich aufgehoben; die gewöhnlichsten Bewegungen bei den Verrichtungen

des täglichen Lebens, beim Essen, Trinken u. s. w. mussten mit dem linken Arm ausgeführt werden. Am 13. Juni cr. zog der Kranke sich wiederum eine Luxation des Armes zu, die nicht reponirt wurde; sie bestand noch bei der Aufnahme in unser Krankenhaus. Der Kranke bot das typische Bild einer Luxatio subcoracoidea, der Kopf war unter dem Proc. coracoides deutlich zu sehen und zu fühlen, das Akromion ragte in der charakteristischen Weise vor, während die Wölbung der Schulter im Bereiche des M. deltoides flach abfiel. Die ganze Muskulatur der Extremität war gegenüber der linken merklich schwächer entwickelt, namentlich waren die Schultermuskeln M. deltoides, M. supraspinatus und M. infraspinatus atrophirt. Die Prüfung derselben mit dem faradischen Strome ergab jedoch eine leidlich gute Reaction der genannten Muskeln, namentlich des Deltoides. Unter diesen Umständen konnte eine Wiederholung der Luxation, selbst wenn die Einrenkung auch für dieses Mal gelang, nur durch die Resection, d. h. durch die Aufopferung des alten und Bildung eines neuen Gelenkes erzielt werden. Dieselbe wurde denn auch unter Zustimmung des Kranken am 9. Juli mittelst des typischen vorderen Längsschnittes vom Prof. VOGT ausgeführt. Der Kopf wurde subperiostal unterhalb der Tuberc ula abgesägt, die Wunde drainirt, genäht und mit dem aseptischen Occlusivverband versehen.

Die Heilung der Wunde erfolgte bei dreimaligem Verbandwechsel innerhalb vier Wochen bis auf die Oeffnung für das Drainrohr per primam intentionem. Nunmehr wurden methodische passive und active Bewegungen eingeleitet, zugleich die atrophischen Muskeln einer regelmässigen elektrischen Behandlung unterworfen. Die Behandlung des Falles ist noch nicht abgeschlossen; allein schon jetzt sind die Functionen des Armes bereits soweit hergestellt, dass sich eine fast normale active Bewegungsfähigkeit erwarten lässt.

Der Vorschlag, in schweren Fällen von habitueller Schulterluxation den Humeruskopf zu reseciren, wurde schon von C. HUETER[4]) gemacht, doch hat derselbe ihn nicht ausgeführt. Die erste Resection dieser Art wurde im Jahre 1880 von F. CRAMER[5]) in Wiesbaden gemacht. Der Fall betrifft eine 30jährige Epileptica, welche seit dem Jahre 1875 19 Recidive von Schulterluxation erlitten hatte. Der Erfolg war ein recht befriedigender, indem die Kranke nach der Heilung sämmtliche häuslichen Arbeiten verrichten konnte. Eine zweite Resection wurde von KÜSTER[6]) bei einem Mann, welcher durch sechsmalige Luxation in kurzer Zeit völlig

[4]) Klinik der Gelenkskrankheiten, Bd. II.

[5]) Berliner klinische Wochenschrift, 1882, Nr. 2.

[6]) Verhandlungen der deutschen Gesellschaft für Chirurgie, XI. Congress, 4. Sitzung.

arbeitsunfähig geworden war, vorgenommen. Der Fall ist insoferne von besonderem Interesse, als man einen in der Achselhöhle vermutheten, nicht verheilten Kapselriss vergeblich suchte, um ihn zu vernähen; alsdann ging man zur Resection über. Endlich hat Volkmann, wie bei Gelegenheit der Küster'schen Demonstration kurz mitgetheilt wurde, die Schulterresection wegen habitueller Verrenkung dreimal vorgenommen; eine genauere Publication dieser Fälle ist jedoch meines Wissens nicht erfolgt.

Die Gunst des Zufalles hat schon früher, ehe wir durch Resection luxirter Schultergelenke einen Einblick in die pathologischen Details gewinnen konnten, unsere Kenntnisse über dieselben wesentlich bereichert. Joessel[7]) hat nämlich Gelegenheit gehabt, nicht weniger als neun Schultergelenke anatomisch zu untersuchen, deren anatomische Veränderungen eine so grosse Uebereinstimmung zeigten, dass sie auf Grund derselben Verletzungen entstanden sein mussten. Vier Präparate stammten nachweisbar von Individuen, welche an sogenannter habitueller Schulterluxation während des Lebens gelitten haben. Joessel zog aus den vorgefundenen Veränderungen den Schluss, dass die Prädisposition von Schulterluxationen durch das Abreissen der Muskeln (besonders M. supraspinatus und infraspinatus) hervorgebracht werde, die nicht wieder mit dem Humeruskopfe verwachsen, und dass die Recidiven begünstigt werden durch die wahrscheinlich ganz constant eintretende Vergrösserung der Kapsel. Für die Richtigkeit der bis dahin aufgestellten Hypothesen über die Ursachen der habituellen Luxation gaben diese Untersuchungen auch nicht den geringsten Anhalt. Dies gilt namentlich von der Vermuthung Roser's[8]), dass eine vergrösserte Communicationsöffnung zwischen dem Schleimbeutel des Subscapularis und der Gelenkhöhle bei manchem dieser Fälle existiren möchte, in gleicher Weise von der Ansicht Malgaigne's[9]), zu früh vorgenommene Bewegungen möchten die vollständige Vernarbung des Kapselschlitzes verhindern, endlich auch von Henke's[10]) Meinung, dass ein mobiles Kapselstück durch Einschlüpfen in die Gelenksspalte den Contact aufhebe. Die Joessel'schen Untersuchungen sind in dieser Beziehung so überaus lehrreich und für die ganze Lehre von der Schulterluxation so wichtig, dass ich es mir versagen muss, Einzelnes bei Gelegenheit

[7]) Ueber die Recidiven der Schulterluxationen, Deutsche Zeitschrift für Chirurgie, Bd. XIII, p. 167 ff.

[8]) Archiv für physiologische Heilkunde, 1842.

[9]) Traité des luxations, I, II, p. 175,

[10]) Anatomie und Mechanik der Gelenke, p. 138.

unserer Beobachtung herauszugreifen; die JOESSEL'sche Arbeit muss von jedem Chirurgen im Originale gelesen werden. Es ist zweifellos richtig, dass sowohl die Erweiterung der Schultergelenkkapsel, als auch namentlich die Abreissung der genannten Muskeln das leichte Verrenken des einmal luxirt gewesenen Schulterkopfes in hohem Masse begünstigen muss und wir glauben mit JOESSEL, dass in der That diese Veränderungen anfangs wohl die einzigen Ursachen der Recidiven sein mögen. Allein die bei den allerdings wenigen Resectionen gewonnene Einsicht in das Gelenk zeigt uns doch noch andere Veränderungen in demselben, die an den JOESSEL'schen Präparaten fehlten, die aber für die Beurtheilung der Angelegenheit von grosser Bedeutung sind. JOESSEL fand bei seinen Objecten nämlich die Gelenkkörper stets relativ normal bis auf einen Defect am Tuberculum majus, entsprechend den abgerissenen Sehnen. Nur ein Präparat zeigte einen Knochendefect am inneren Rande der Cavitas glenoidea. Er knüpft daran die Bemerkung: „Obschon wir Näheres über vorliegendes Präparat nicht haben ermitteln können, so scheint uns doch unzweifelhaft, dass ein solches Verhältniss Wiederholungen von Luxationen begünstigen müsste; so könnte auch in wohl sehr seltenen Fällen wahrscheinlich eine durch Fractur oder Abreissen der Facetten entstandene Verkleinerung des Humeruskopfes Recidive erleichtern." Und am Schlusse seiner Arbeit sagt er: „In sehr seltenen Fällen mag wohl auch eine Fractur der Cavitas glenoidea oder des Humeruskopfes und die dadurch entstandene Verkleinerung der Articulationsfläche zu Recidiven beigetragen haben." Auffallender Weise haben die bis dahin publicirten Resectionspräparate eine ganz erhebliche, und zwar immer dieselbe Formveränderung gezeigt, die JOESSEL's Präparaten abgeht. CRAMER fand einen Defect des Gelenkkopfes an der hinteren und äusseren Seite nach innen vom Tuberculum majus, daneben ein langgestieltes Corpus mobile, dessen Inneres Knochensubstanz aufwies, die nach aussen von Knorpel und dann von Bindegewebe umgeben war. Dieser freie Gelenkkörper musste als abgesprengtes Knochenstück betrachtet werden. Ein Blick auf die CRAMER'sche Abbildung und auf die unten stehende Zeichnung, welche von unserem Resectionspräparate angefertigt wurde, zeigt uns die Intensität des Defectes an beiden Köpfen. Das von KÜSTER durch Resection erzielte Präparat zeigt wiederum denselben grossen Knochendefect am Humeruskopf, wie er in unserer Abbildung veranschaulicht ist, so dass der Kopf bedeutend verkleinert erschien. Auch KÜSTER hält diesen Defect für die Folge einer Knochen-

absprengung; das abgesprengte Stück wurde jedoch nicht aufgefunden, trotzdem es seiner Abbildung nach sehr gross gewesen sein musste. KÜSTER nimmt daher an, dass es resorbirt sein müsse. KRASKE berichtete im Anschlusse an die KÜSTER'sche Demonstration über einen Fall aus der VOLKMANN'schen Klinik. „Es ergab sich als anatomischer Befund eine ganz ähnliche Verletzung am Kopfe wie an dem Präparate KÜSTER's, ausserdem aber zeigte sich, dass auch von der Cavitas glenoidalis der Scapula ein Stück abgesprengt war, und zwar so, dass die Gelenkfläche, die bekanntlich im normalen Zustande oben schmaler ist als unten, gerade umgekehrte Verhältnisse zeigt."

Das von uns durch die Resection gewonnene Präparat wird durch die nebenstehende Zeichnung veranschaulicht.

Fig. 14.

A. B.

Humeruskopf auf die Gelenkfläche gesehen. Dasselbe Präparat auf die Tubercula gesehen.

a Arthritisch-tuberöse Wucherungen. *d* Knochendefect. *s* Sulcus intertubercular.

Fig. A zeigt das Object auf die Gelenkfläche gesehen. Der Gelenkkopf ist nur in seiner inneren vorderen, an das Tuberculum minus grenzenden Hälfte von relativ normaler Configuration; er ist hier am Rande nur mit tuberösen Wucherungen besetzt. An Stelle der hinteren äusseren, an das Tuberculum majus grenzenden Hälfte hat er seine Wölbung verloren, hier ist ein die ganze Höhe des Kopfes einnehmender Defect von nahezu ein Centimeter Tiefe und zwei Centimeter Breite. Der Defect ist gegen den relativ normalen Theil des Kopfes durch einen scharf vorspringenden Rand abgegrenzt, die Begrenzung des Defectes ist allseits eine durchaus regelmässige, die Knochen im Bereiche des Defectes überall mit Knorpel überzogen, nirgends zeigen

sich Spuren einer älteren Absprengung. Auch die Tuberculа und der Sulcus intertubercularis sind intact. Die Sehne des langen Kopfes vom M. biceps ist vom oberen Rande der Cavitas glenoidalis abgerissen und im Sulcus angewachsen; am Tuberculum majus finden sich verdickte Kapselreste, so weit bei der Resection beurtheilt werden konnte, von einer Abreissung der Muskeln herrührend. Fig. B zeigt den resecirten Kopf auf die Gegend der Tubercula gesehen; man erkennt an diesem Bilde das Verhältniss des Defectes zum Tuberculum majus und die Tiefe des Defectes. Entsprechend diesen Veränderungen des Schulterkopfes zeigte auch die Cavitas glenoidalis der Scapulae eine von der Norm sehr abweichende Configuration. Von der ursprünglichen Gelenkfläche bestand nur die kleinere äussere Hälfte, welche durch eine senkrecht abfallende breite Kante nach innen scharf begrenzt wurde; die grössere innere Hälfte lag mit der äusseren nicht in einer Ebene, sondern stiess in der genannten Kante mit derselben unter einem Winkel zusammen. Dieser innere Abschnitt der Cavitas glenoidalis war ebenfalls vom Knorpel überzogen, ganz glatt und zeigte gleichfalls keine Spur einer älteren Absprengung. Beide Hälften zusammengenommen bildeten eine Cavitas glenoidalis, welche erheblich breiter als die normale war. Gelenkkopf und Cavitas glenoidalis passten so aufeinander, dass der relativ normale innere Abschnitt des Kopfes auf der inneren Hälfte der Cavitas articulirte und die Furche des Defectes am Kopfe auf der vorspringenden Kante der Cavitas ritt. Es bestand also eine Subluxation mit Nearthrosenbildung.

Der Zufall hat uns vor einigen Jahren im Operationscursus ein Präparat von habitueller Schulterluxation geliefert, welches ebenfalls dieselben Veränderungen an den Gelenkflächen zeigt. Wenn man die in obiger Abbildung veranschaulichte Configuration an einem linksseitigen Humeruskopfe zeichnete, so hätte man ein Bild von diesem Leichenpräparate. Ebenso verhält es sich mit der Formveränderung an der Scapula. Um auch diese recht klar zur Anschauung zu bringen, geben wir nachstehend eine Abbildung der Cavitas glenoidalis scapulae von diesem Präparate. Die Stellung der beiden Gelenkkörper zu einander ist in beiden Fällen dieselbe. Gemeinsam ist ihnen auch das Fehlen eines Gelenkkörpers.

Es leuchtet ein, dass diese Veränderungen der Gelenkkörper, welche gleichmässig im Cramer'schen, Küster'schen, Volkmann'schen und anderen Fällen, endlich auch an unserem Leichenpräparate sich vorfanden, nicht gleichgiltig für die Beurtheilung der recidivirenden Schulterluxationen

sein können, selbst wenn an Joessel's Präparaten nichts Analoges nachgewiesen werden konnte. Es fragt sich nur, wie ist der Knochendefect zu deuten? In dieser Beziehung weicht unsere Ansicht von der bisher verlautbarten Meinung weit

Fig. 15.

a Rest der alten Pfanne.
b Abgeschliffene neue Pfanne.

ab. Cramer deutet den Defect als durch eine Knochenabsprengung entstanden und kam zu dieser Ansicht, da er ein lang gestieltes Corpus mobile mit Knochenkern vorfand. Küster ist derselben Ansicht, obgleich er das vermeintlich abgesprengte Knochenstück nicht fand; er hielt dafür, dass dasselbe resorbirt sei. Auch Kraske spricht, wie wir oben gesehen, nur von Knochenabsprengung. Prof. Vogt gab bei der klinischen Demonstration des Falles und der Erläuterung des betreffenden Präparates folgende Erklärung der Verhältnisse, wie sie sich in den genannten Fällen als typisch erwiesen hatten: Die bisher gegebene Erklärung, dass der Defect an der Humerus- und Scarpulargelenkfläche durch Absprengen eines Knochenstückes bedingt sei, ist thatsächlich unhaltbar. Es spricht dagegen erstlich die absolut gleichartige Gestaltung der Defecte und vor Allem das Fehlen der angeb-

lich abgesprengten Fragmente innerhalb der Gelenkhöhle. Die Annahme, dass die abgesprengten Knochenstücke mit der Zeit resorbirt sein sollten, ermangelt jeglicher Beweisgründe; es fehlt auch für diese Annahme jegliche Analogie in den Erscheinungen nach anderen intraarticulären Fracturen. Ausnahmslos finden wir, dass bei solchen in Vergleich zu ziehenden Gelenkfracturen das abgesprengte Stück des Gelenkkörpers, falls es nicht zur Wiederanheilung gelangt, als gestielter oder freier Gelenkkörper innerhalb der Gelenkhöhle verbleibt; von einer Resorption solcher am Ellenbogen- und besonders am Kniegelenke so häufigen traumatischen Gelenkkörpern ist keine Rede. Wir haben also auch keine Berechtigung für das Schultergelenk eine solche anzunehmen. Die Beobachtung der regelmässig für die bisher zur Untersuchung gelangten Fälle von habitueller Schulterluxation wiederkehrenden Formen der Defecte an Oberarmkopf und Pfannenrand zwingen daher zu der Annahme, dass es sich hier um Defecte durch Druckschwund handelt. An den in perverser Stellung aneinander gelagerten Gelenkflächen des Humerus und der Scapula findet ein Abschleifen der Knochenränder statt und stellt sich bei dem hiedurch bedingten Substanzverlust entsprechend der typischen Stellung beider Gelenkflächen bei unserer Luxation auch die typische Form der Knochendefecte in jedem Falle im Laufe der Zeit ein.

Man wird sich den Verlauf eines Falles von recidivirender Schulterluxation, bei dem sich die beschriebenen Formveränderungen der Knochen vorfinden, in folgender Weise vorstellen müssen:

Neben der von Joessel nachgewiesenen constanten Vergrösserung des Gelenkraumes ist das häufige Recidiviren einer Schulterluxation zunächst wesentlich abhängig von dem Verhalten der Auswärtsroller des Oberarmes. „Die drei Supinatoren des Humerus, Supraspinatus, Infraspinatus und Teres minor," sagt Pitha, „beschränken die Excursion des Gelenkkopfes auf die Grenze der seichten und schmalen Pfanne, so dass jener den Limbus der letzteren nicht überschreiten kann; deshalb sind sie so solid an die Scapula geheftet, deshalb so kurz, fest und unnachgiebig." Mit Recht fügt Joessel hinzu: „Reissen aber Supra- und Infraspinatus vom Tuberculum majus ab, wie das auch an sämmtlichen neueren Präparaten sich vorfindet, dann wird der Humeruskopf nicht mehr in der Pfanne festgehalten und der Arm wird nur noch durch den Deltoideus getragen. Schon dieses Verhältniss aber, abgesehen von jeder anderen Veränderung der Kapsel, begünstigt die Luxation." Als

fernere Belege für die Richtigkeit seiner Ansicht zieht Joessel dann die Beobachtung Duchenne's [11]) heran, dass bei isolirter Faradisation des Deltoïdeus der Humeruskopf die Tendenz hat, sich in Subluxation nach unten zu stellen und dass bei Lähmung des Supra- und Infraspinatus und Cucullaris der genannte Autor mehrfache beständige Subluxationen des Kopfes beim Erheben des Armes constatirte. Die Fixation des Kopfes ist eine mangelhafte und sowohl die eigene Schwere des Armes, als auch die Einwärtsroller und Adductoren ziehen den Humeruskopf gegen den vorderen Pfannenrand, um den sich nun wesentlich die Bewegungen des Kopfes abspielen. In Folge dessen schleifen sich der Rand der Cavitas und die entsprechende Partie des Kopfes, d. h. gerade diejenige Stelle, welche an den Präparaten den Defect zeigt, allmälig ab. Jede erneute Luxation erhöht natürlich die Schlaffheit des Gelenkes, sie wird mithin auch den Schwund der alten Gelenkpfanne, sowie die Abschleifung des vorderen Pfannenrandes und des Kopfes begünstigen, bis schliesslich eine wirkliche Reduction des luxirten Kopfes in das ursprüngliche Schultergelenk gar nicht mehr bewirkt werden kann. Die beiden Gelenkkörper stehen dauernd in einer Art Subluxationsstellung in einer Nearthrose. Dass etwaige kleine Absprengungen an den Knochen diesen Zustand begünstigen können, wie z. B. im Cramer'schen Falle, ist zweifellos, nothwendig sind sie für die Entstehung nicht und haben in unseren und den übrigen Fällen, welche resecirt sind, auch gewiss nicht stattgefunden. Dass sich nun diese Knochendefecte nicht in allen Fällen von recidivirender Schulterluxation finden werden, beweisen die Joessel'schen Präparate. Die wenigen Fälle, welche bislang der Resection unterworfen sind, waren aber auch zweifellos schwerster Art, bei den leichteren mag die Störung wesentlich auf der Abreissung der Muskeln allein beruhen. Je straffer der Gelenkapparat erhalten bleibt, desto besser wird nach jedesmaliger Reduction bei den Bewegungen die Fixation des Kopfes im alten Gelenke sich ermöglichen lassen und dann wird es nicht zu der beschriebenen Abschleifung kommen.

Die bisher gewonnenen Resectionspräparate zeigen aber schliesslich auch noch, dass diese Operation allein im Stande ist, dem Zustande ein Ende zu machen. Wenn eine so hochgradige Veränderung im Sinne einer Verkleinerung der ursprünglichen Gelenkflächen vorliegt, dass eine Reposition des Kopfes in das alte Gelenk überhaupt ermöglicht ist, so ist der Zustand dann einer veralteten Luxation mit Verödung

[11]) Physiologie pathologique, p. 77.

des Gelenkes sehr ähnlich. Sind dabei die Folgen in Bezug auf die Functionen sehr schwerer Art — heftige Schmerzen sowohl bei jedesmaligem Ausrenken, als durch den dauernden Druck des Kopfes auf die Nerven oder drohende allgemeine Atrophie des Armes — so kann eine Nearthrosenbildung an geeigneter Stelle nur durch die Decapitation des Humerus erzielt werden. Es ist mithin die Resection in erster Linie als eine Palliativoperation auszuführen, inwieweit sie dem Arme die bereits verlorenen Functionen zurückzugeben im Stande ist, richtet sich natürlich nach der Dauer und dem Grade der bereits bestehenden Störungen, insbesondere dem Grade der vorhandenen Lähmung.

VIII.

Herniologische Beiträge.

Von

Dr. Carl Löbker.

Bei der Wichtigkeit der Herniotomie namentlich auch für den praktischen Arzt mag es gestattet sein, an dieser Stelle zunächst die allgemeinen Grundsätze, nach denen in unserer Klinik die operative Behandlung der Brüche geschieht und die den Praktikanten als Richtschnur für die Praxis mitgegeben werden, kurz zu erörtern. Es geschieht dies besonders auch, weil die statistischen Mittheilungen, welche B. Schmidt auf dem diesjährigen Chirurgencongress über die Resultate der Bruchoperation in Deutschland seit Einführung des Lister'schen Systemes machte, scheinbar mit unserem Handeln in Widerspruch stehen; scheinbar, weil nicht etwa die Richtigkeit der Zahlen zu bezweifeln ist, sondern weil nur die aus ihnen abgeleiteten Schlüsse Schmidt's für uns nicht vollgiltig wiegen können.

Fast alle Fälle von eingeklemmten Hernien, welche in unserer Klinik Aufnahme finden, sind bereits durch die Hände irgend eines Collegen gegangen, welcher einen oder mehrere Versuche der Taxis ausgeführt hat; so kommen also meist Kranke in unsere Behandlung, bei denen die Einklemmung bereits eine geraume Zeit besteht. Es sind demnach mit wenigen Ausnahmen schwere Fälle, welche von uns stationär behandelt werden; eine abwartende Behandlung ist daher in keiner Weise berechtigt, da meist schon die Zeichen einer beginnenden Peritonitis vorliegen. Sobald daher der Kranke sich von dem mitunter weiten Transport einigermassen erholt hat, setzen wir denselben von der Schwere seines Leidens

in Kenntniss, versprechen ihm, in der Narkose noch einen Versuch der Reposition versuchen zu wollen, verlangen aber von ihm für den Fall der Erfolglosigkeit die Ermächtigung, dieselbe Narkose zur Ausführung des Bruchschnittes benutzen zu dürfen. Dieser Versuch der Taxis in der Narkose wird aber niemals in sehr energischer Weise von uns ausgeführt, da wir die Gefahr der Herniotomie für geringer halten als die der Reposition eines vielfach malträtirten Bruchinhaltes ohne vorhergehende antiseptische Behandlung desselben. In einer Minderzahl von Fällen gelingt uns die einfache Taxis, in der Mehrzahl wird der Bruchschnitt ausgeführt. In der Poliklinik liegen die Verhältnisse etwas anders. Hier kommen die Kranken meist kurz nach der Einklemmung in unsere Behandlung; die meisten eingeklemmten Brüche werden daher leicht und ohne Narkose reponirt. Sind die Versuche der Taxis jedoch erfolglos, so wird gerade so wie in der Klinik verfahren, d. h. in der Narkose wird der letzte Versuch zur Reposition gemacht; bleibt derselbe ohne Resultat, so wird sofort die Herniotomie ausgeführt.

Für die Ausführung der Operation halten wir an folgenden Grundsätzen fest: Der Bruchschnitt darf nur unter Beobachtung antiseptischer Massregeln vorgenommen werden; der Bruchsack muss unter allen Umständen eröffnet werden; der Bruchinhalt muss vor der Reposition antiseptisch behandelt werden; die Heilung soll unter dem Schutze des aseptischen Occlusivverbandes erfolgen.

Den ersten Satz kann man heutzutage wohl, ohne Widerspruch zu erfahren, als selbstverständlich aussprechen; ich will daher nur bemerken, dass das von uns an anderer Stelle geschilderte Verfahren der Antisepsis auch hier zur Anwendung kommt. Der warme Salicyl-Spray wird bei unseren durch äusssere Umstände erschwerten Verhältnissen sowohl in der Klinik als in der Poliklinik für die Herniotomie beibehalten und nur bei stark collabirten Kranken zur Vermeidung starker Abkühlung mit Unterbrechungen benutzt. Auch die zweite oben angeführte Maxime, betreffend die Eröffnung des Bruchsackes vor der Reposition, wird wohl allgemein zugegeben; es sei dies betont hier wesentlich mit Rücksicht auf den folgenden Punkt. Jeder eingeklemmte Bruch muss principiell als ein mit hoher Wahrscheinlichkeit septisch inficirter betrachtet werden; sicher ist er es, wenn die Einklemmung längere Zeit bestanden hat. Es ist also auch bei gelungener Taxis die Lebensgefahr nicht absolut beseitigt, wie ja thatsächlich durch die Todesfälle nach

vollkommen richtig bewirkter Reposition erwiesen wird. Dies zugegeben, dürfen wir in praxi, wenn wir doch einmal gezwungen sind, durch den Bruchschnitt uns den incarcerirten Inhalt zugänglich zu machen, nicht mit der einfachen Aufhebung der Einklemmung zufrieden sein, sondern wir müssen den septisch inficirten Bruchinhalt durch geeignete Massregeln in den aseptischen Zustand zurückführen. Erst dann ist die Reposition des Bruchinhaltes in die Bauchhöhle ein ungefährliches Unternehmen. Ganz abgesehen von den sonstigen Unzuträglichkeiten, welche mit der Herniotomie ohne Eröffnung des Bruchsackes verknüpft sind, verlangt aber die Durchführung des antiseptischen Systemes bei der Herniotomie die Spaltung des Bruchsackes. Die Desinficirung des Bruchinhaltes geschieht durch eine prolongirte Berieselung mit einer dreiprocentigen Carbolsäurelösung. Schon C. Hueter hielt an der Regel fest, diese Berieselung so lange fortzusetzen, bis eine weissliche Verfärbung der Darmschlinge, von der Eiweissfällung durch die Carbolsäure herrührend, eintrat. Besonders schwierig ist die Desinficirung eingeklemmter Netzstücke, da dieselben meist lipomatös entartet, mit vielen Buchten und Nischen versehen sind, ausserdem aber an und für sich bei dem weitmaschigen und lockeren Gewebe des Netzes zur Entzündung sehr geneigt sind. Wir haben uns daher gewöhnt, derartige Netzstücke von irgend erheblichem Umfange nach centralen Ligaturen derselben abzutragen.

Ueber die Benutzung des aseptischen Occlusivverbandes für die Nachbehandlung brauche ich keine Worte zu verlieren. Im Uebrigen geschieht die Nachbehandlung in der Weise, dass während der ersten vier Tage die Darmperistaltik durch Verabreichung von Opiaten möglichst herabgesetzt wird; der erste Stuhlgang wird am fünften Tage durch Ol. Ricini und Klysma herbeigeführt.

Nach diesen Grundsätzen haben wir consequent seit Jahren mit dem besten Erfolge gehandelt. B. Schmidt [1]) berechnet aus einer Summe von 363 Operationsfällen, welche er aus verschiedenen Krankenhäusern gesammelt hat, dass gegenüber der Mortalität von 45·8% aus vor Lister'scher Zeit, die Sterblichkeit seit Einführung des antiseptischen Systems nur um 9·2%, also auf 36·6% gefallen ist und schliesst daraus, dass die Antisepsis diese Sterblichkeit wohl nicht weiter herabdrücken könne, weil das Operationsfeld in den meisten Fällen bereits septisch wäre. Die Mortalität werde daher genau der Schwere des Eingriffes entsprechen.

[1]) l. c.

Diesem gegenüber sind wir der Meinung, dass eine streng antiseptische Behandlungsweise die Prognose der Herniotomie erheblich besser gestaltet; mit Einführung des antiseptischen Systems in unsere Klinik hat keine Herniotomie, welche wir rechtzeitig ausführen konnten, einen tödtlichen Ausgang genommen. Wir sind mit Gussenbauer [2]), welcher aus einer Summe von 160 Fällen ein sehr viel besseres Verhältniss zu Gunsten der Antisepsis berechnete, der Meinung, dass nicht die Qualität des Eingriffes hier massgebend ist, sondern die Beschaffenheit der Fälle. Wir müssen auch der Schlussfolgerung B. Schmidt's, betreffend die Ausführung der Radicaloperation bei Brucheinklemmung, widersprechen. Bei der Herniotomie wegen incarcerirter Leistenhernie des Mannes ist die Radicaloperation ohne wesentlichen Erfolg, da ja bei der Vernähung der Bruchpforte, selbst wenn sie ausführbar, stets eine Schlitze für den Samenstrang bleiben muss. Wir beschränken uns daher darauf, sehr weite Bruchpforten bei Gelegenheit der Herniotomie einigermassen zu verkleinern, um die Wirkung des Bruchbandes für später etwas zu unterstützen. Anders aber verhält es sich mit den Schenkelbrüchen. Hier kann man mit unseren Erfahrungen durch Exstirpation des Bruchsackes und Verschluss des Halses durch die Schnürnaht erheblich mehr leisten. Wir fügen daher in diesen Fällen fast stets die Radicaloperation zum Schluss der Herniotomie hinzu, sind aber nicht etwa der Meinung, dass durch diesen Eingriff das spätere Tragen eines Bruchbandes vollständig überflüssig sei. Wir haben niemals den Eindruck gewinnen können, als ob hierdurch die Prognose der Operation alterirt wäre. Nur bei Incarceration mit schwerer Sepsis führen wir die Radicaloperation der Schenkelbrüche nicht aus; da ist es besser, ein dickes Drainagerohr in den Bruchsackhals einzulegen, um etwaiges putrides Secret aus dem Peritonealsack nach aussen abzuleiten, wenn es nicht etwa gerathener erscheint, die primäre Reposition des Bruches überhaupt zu unterlassen. In Bezug auf die Behandlung gangränöser Darmschlingen stimmen wir jedoch mit B. Schmidt durchaus überein; auf diesen Punkt kommen wir weiter unten noch zurück.

Hier soll nur noch unser Standpunkt gegenüber der Radicaloperation nicht incarcerirter Hernien betont werden. Schon oben wurde bemerkt, dass eine wirkliche Radicalheilung von Leistenbrüchen erwachsener Männer nicht zu erzielen ist. Die Radicaloperation bei kleinen und

[2]) Ebenda.

mittleren Leistenbrüchen ist also zu verwerfen, da die Retention derselben durch ein gutes Bruchband, welches auch nach der Radicaloperation nicht entbehrlich ist, erzielt werden kann. Bei sogenannten Riesenhernien ist überhaupt eine völlige Reposition wegen Verminderung der Capacität des Peritonealsackes meist nicht möglich, und wenn sie ausführbar ist, so haben die Kranken oft so hochgradige Beschwerden davon, dass sie alsbald den Bruch wieder austreten lassen. Die Radicaloperation derartiger Brüche ist also ebenfalls nicht gerechtfertigt. Eine allmälige Reduction dieser Brüche bei ruhigem Bettliegen und elastischer Einwickelung oder aber dauernder durch Tragen des Bruches in einem Suspensorium ist hier das zutreffende Verfahren. Nur bei Kindern könnte man in immerhin seltenen Fällen von der Radicaloperation Gebrauch machen. Wenn ein Knabe unter zehn Jahren mit einem reponiblen sehr grossen Scrotalbruch behaftet ist, so darf man kaum erwarten, dass bei weiter Bruchpforte die sonst nicht ungewöhnliche Radicalheilung durch dauerndes Tragen eines Bruchbandes erreicht wird. Wird dagegen in einem solchen Falle die Bruchpforte auch nur um die Hälfte durch die Operation verkleinert, so ist eine Radicalheilung durch das Bruchband eher zu erhoffen. Man soll aber in solchen Fällen nicht allein die Bruchpforte verkleinern, sondern den Bruchsack exstirpiren, da derselbe bei Abschnürung der Gefässe am Bruchhalse leicht abstirbt und hierdurch der Wundverlauf erheblich gestört wird. Nach diesem Grundsatze habe ich vor vier Jahren einen siebenjährigen Knaben mit reponibler rechtsseitiger Scrotalhernie, die bis auf das untere Drittel des Oberschenkels hinabreichte, mit sehr gutem Erfolge operirt. Ich unterliess jedoch die Exstirpation des Bruchsackes; derselbe stiess sich durch Eiterung ab.

Wir sind auch keine Freunde der Radicaloperation nicht incarcerirter Schenkelbrüche, wenn sie nicht, wie bei Frauen des Oefteren beobachtet wird, stets recidivirende Entzündungen zeigen. Im letzteren Falle ist die Radicaloperation das einzige Mittel, diese Entzündungen zu verhindern. Fehlen dieselben, so liegt kein Grund zur Operation vor; das Bruchband wird durch die Radicaloperation ja doch nicht überflüssig.

So viel über die Radicaloperation der Enterocelen; ganz anders denken wir über die Epiplocelen. Wenn ein Netzstück längere Zeit im Bruche ausserhalb der Bruchhöhle liegt, so zeigt es bekanntlich eine grosse Neigung lipomatös zu entarten, wodurch die Reposition, selbst wenn keine Verwachsungen bestehen, unmöglich wird. Diese Brüche

machen dem Kranken nicht allein erhebliche Beschwerden, ziehende Schmerzen in dem Epigastrium etc., sondern sie können durch Entzündungen auch eine hohe Lebensgefahr bedingen. Eine Beseitigung dieses Zustandes ist nur durch Eröffnung des Bruchsackes und Exstirpation des lipomartigen Netzstückes zu erzielen. Diese Operation wird von uns den betreffenden Kranken stets angerathen, da die Gefahr derselben in gesunden Tagen bei Durchführung strenger Antisepsis nach unseren Erfahrungen eine sehr geringe ist, dieselbe aber ganz erheblich steigt, wenn eine heftige Entzündung in dem so sehr irritablen Netzgewebe die Radicaloperation erfordert. Seit Einführung des antiseptischen Systemes haben wir in unserer Klinik etwa fünfzehn derartige Operationen ausgeführt; einige der exstirpirten Netzstücke sind grösser als die ganze Masse des normalen Netzes — alle Träger dieser Netzstücke leben und sind völlig gesund!

Abgesehen von diesen sehr interessanten Operationen lieferten uns die letzten Jahre noch einige seltenere Hernien, die der Mittheilung werth sind. Ich lasse daher die kurzen Notizen, welche ich mir über dieselben seinerzeit gemacht habe, hier folgen.

1. Ovarialhernie.

Die 38jährige W. E. aus Greifswald wurde im Jahre 1878 in der Greifswalder gynäcologischen Klinik des Geh. Rath PERNICE an hochgradigem Prolapsus vaginae et uteri behandelt, der sich nach mehrfachen Entbindungen ausgebildet hatte. Der Erfolg der dort ausgeführten Colporhaphia posterior war ein sehr guter, so dass die Patientin, welche durch ihren Zustand unfähig geworden war, irgendwelche schwere Arbeiten zu verrichten, nach der Operation allen Arbeiten einer Hausmagd gewachsen war. Am 30. Mai 1881 stellte sie sich in unserer Poliklinik mit der Angabe vor, dass sie seit einigen Monaten in der linken Schenkelbeuge eine kleine Geschwulst bemerkt habe, die ihr periodisch, namentlich zur Zeit der regelmässig eintretenden Menstruation, heftige Schmerzen verursache. Ausserdem leide sie an beständigen ziehenden Schmerzen in der Kreuzgegend. Augenblicklich seien die Schmerzen sowohl in der Geschwulst als auch im Kreuze unerträglich, seit 24 Stunden sei ausserdem wiederholt Uebelkeit und Erbrechen eingetreten.

Die Untersuchung der Kranken ergab in der linken Leistenbeuge unterhalb des POUPART'schen Bandes, entsprechend der Fovea ovalis eine wallnussgrosse Geschwulst, über der die Haut jedoch keine Spuren einer bestehenden Entzündung zeigt. Bei der Betastung fühlt man eine etwas höckerige Beschaffenheit des Tumors, der sich

auf dem unterliegenden Gewebe nicht verschieben lässt. Bei dem geringsten Drucke auf die Geschwulst entsteht Brechreiz und die Kranke empfindet heftige Schmerzen, die nach der Kreuzgegend hin ausstrahlen. Die innere Untersuchung ergab wenig Aufschluss bei der derben hypertrophischen Beschaffenheit der Geburtswege, welche von dem früher jahrelang bestandenen Prolapsus herrührte; namentlich konnte eine genaue Orientirung über die Ovarien nicht gewonnen werden. Linkerseits fühlte man jedoch einen Strang, der anscheinend die Richtung nach der Schenkelbeuge einnahm.

Hiernach wurde mit hoher Wahrscheinlichkeit die Diagnose auf Ovarialhernie mit beginnender Incarceration gestellt.

Die Kranke wurde in's Krankenhaus aufgenommen und hier wurden zunächst mehrere Stunden hindurch Eiscompressen auf die Geschwulst gelegt. Mehrfache Versuche, die Hernie zu reponiren, waren erfolglos, und da auch die oben geschilderten Krankheitserscheinungen nicht abnahmen, so wurde am 1. Juni die Herniotomie ausgeführt. In einer kleinen Peritonialausstülpung, welche sich trichterförmig in den Schenkelcanal fortsetzte, wurde in der That der fibrös entartete, theilweise adhärente linke Eierstock gefunden. Der Stiel desselben wurde in der Bruchpforte mit einer doppelten Ligatur abgeschnürt, das Ovarium selbst abgetragen. Die Nachbehandlung erfolgte wie bei gewöhnlicher Herniotomie, die Heilung per primam intentionem innerhalb weniger Tage. Auch die Beschwerden der Kranken sind durch die Entfernung des Eierstockes dauernd gehoben worden.

Der Fall ist insofern von Interesse, als man wohl annehmen darf, dass der früher jahrelange Prolapsus auch die Dislocation des Eierstockes gegen den Schenkelring vorbereitet haben wird. Im Uebrigen verweise ich in Betreff dieses Gegenstandes auf die Arbeit von Englisch [3]), welcher einen Fall von doppelseitiger und sieben Fälle von einseitiger Castration wegen Ovarialhernie zusammenstellt und auf Hegar's [4]) bekannte Publication, in welcher auch noch der Esmarch-Werth'sche [5]) Fall von doppelseitiger Castration wegen Eierstocksbruch angeführt ist.

II. Hernia inguino-properitonealis (Krönlein) incarcerata. [6])

Der 34 Jahre alte Wirthschaftsinspector Karl S. von Rügen wurde am 4. Mai 1882, Abends 10 Uhr, wegen eines seit drei Tagen eingeklemmten Bruches in unsere Klinik aufgenommen. Der-

[3]) Ueber Ovarialhernien. Med. Jahrbücher, Wien 1871, p. 335.

[4]) Die Castration der Frauen in Volkmann's Samml. klin. Vorträge. Nr. 136–138

[5]) Archiv f. Gynäcologie. 12. Bd., p. 132.

[6]) Cf. R. U. Krönlein's Arbeiten in Langenbeck's Archiv. Bd. XIX, S. 408, Bd. XXV, S. 548 und Bd. XXVI, S. 521.

selbe hatte, so lange er zurückdenken konnte, einen rechtsseitigen Leistenbruch gehabt, der zeitweise an die rechte Scrotalhälfte herabtrat, mitunter aber gänzlich verschwand. Ausserdem war die rechte Scrotalhälfte, wenn der Bruch nicht ausgetreten war, kleiner als die linke; der rechte Hoden war zeitweise im Hodensack, jedoch erheblich kleiner als der linke, zu fühlen gewesen, meistens war er aber in den Leistencanal zurückgeschlüpft, und zwar entweder in die Bauchhöhle hinein, oder er war im Leistencanal stecken geblieben. Seit drei Tagen hat der Kranke Schmerzen oberhalb des rechten POUPART'schen Bandes verspürt; es trat Stuhlverstopfung, Uebelkeit und Erbrechen auf, ohne dass zunächst ein Hervortreten des Bruches vom Kranken bemerkt wurde. Derselbe hat zwar schwere Arbeiten verrichtet, kann aber nicht angeben, dass eine bestimmte Bewegung oder ähnliche Ursachen sein jetziges Leiden plötzlich verursacht haben. Die Beschwerden haben sich im Verlaufe der drei Tage beständig gesteigert, in den letzten 36 Stunden ist häufiges Kotherbrechen eingetreten, der Leib trommelartig aufgetrieben.

Als ich unmittelbar nach der Aufnahme des Kranken in die Klinik in Vertretung des erkrankten C. HUETER gemeinschaftlich mit Dr. BUCHTERKIRCH die erste Untersuchung vornahm, constatirten wir folgenden Befund:

Das Abdomen sehr stark meteoristisch aufgetrieben, bei der Betastung sehr schmerzhaft. Am heftigsten ist der Schmerz in der rechten Regio iliaca. Hier findet sich eine faustgrosse, ziemlich gut abgegrenzte Schwellung mit mässiger Röthung der Haut. Die Geschwulst reicht nach innen bis an den äusseren Leistenring, welcher offen ist, nach aussen bis beinahe an die Spina anterior superior oss. ilei, nach oben bis an eine Linie, welche beide Spinae superiores verband, nach unten bis an das POUPART'sche Band; die rechte Scrotalhälfte war leer, der Finger gelangte in den weit offenen Leistencanal, fand jedoch an dem in letzterem steckenden Hoden ein Hinderniss für die weitere Untersuchung.

Der Versuch, die Geschwulst bei den verschiedensten Körperstellungen durch Druck zu verkleinern oder zum Verschwinden zu bringen, misslang vollständig.

Patient fieberte stark, obgleich keine erhebliche Temperatursteigerung vorhanden war. Puls sehr frequent und klein.

Das ganze äussere Bild der rechten Inguinalgegend entsprach so vollkommen der von KRÖNLEIN [7]) gelieferten Zeichnung, dass man die letztere als von unserem Kranken stammend ausgeben könnte.

Nach diesem Befunde und unter Berücksichtigung der Anamnese stellte ich, bevor die Behandlung begann, die Diagnose auf: Hernia inguino-properitonealis (KRÖNLEIN) incarcerata mit diffuser

[7]) Langenbeck's Archiv. Bd. 26, p. 522.

Peritonitis. Da man jedoch nicht bestimmen konnte, wie weit die letztere bereits vorgeschritten war, die einzige Möglichkeit einer Rettung selbstverständlich nur durch Beseitigung der Einklemmung gegeben war, so entschlossen wir uns zur sofortigen Herniotomie, trotzdem die Aussicht auf Erfolg nur eine äusserst geringe sein konnte.

Ein Schnitt, in der Richtung von oben und aussen nach innen unten gerichtet, legte die Geschwulst ziemlich in ihrem grössten Durchmesser frei; derselbe durchtrennte Haut und schichtweise die bedeckende Bauchmuskulatur. Alsdann wurde der freiliegende Bruchsack etwas einwärts von der Mitte der Geschwulst geöffnet, wobei eine mässige Quantität trüb seröser Flüssigkeit sich nach aussen entleerte.

Nunmehr orientirten wir uns über den anatomischen Verhalt. Der in den Bruchsack eingeführte Zeigefinger gelangte nach innen und unten in einen leeren Bruchsack, welcher in das Scrotum hinabstieg; gegen das Abdomen zu fühlte man den für die Fingerspitze durchgängigen inneren Leistenring; nach oben und aussen gegen die Spina anterior superior fühlte man zunächst den völlig atrophischen Hoden; nachdem derselbe etwas hervorgezogen war, drang der Finger in einen vom scrotalen leeren Theile des Brucksackes durch eine relativ enge Oeffnung communicirenden Aussackung zwischen Bauchmuskulatur und parietalem Peritoneum, in welcher man deutlich Darmschlingen fühlen konnte. Die Einklemmung sass offenbar in dem Eingange des Bruches in den properitonealen Sack. Unter dem Schutze des Zeigefingers der linken Hand wurde die Communication zwischen beiden Theilen des Bruchsackes mit dem Herniotom erweitert und nun der im oberen Sacke befindliche Darm (zwei 15 Ctm. lange Dünndarmschlingen) bis über die Einklemmungsmarken hinaus hervorgezogen. Dieselben waren von dunkelrother Farbe, mit lichtem fibrinösen Belag versehen, aber noch hinreichend ernährt. Nach gehöriger Desinfection mit dreiprocentiger Carbolsäurelösung sollte nun der Darm reponirt werden, derselbe glitt jedoch zunächst bei wiederholten Versuchen immer wieder in die properitoneale Tasche zurück; die Reposition in die Abdominalhöhle gelang erst nach totaler Spaltung der vorderen Wand dieses Sackes. Eine Erweiterung des Ostium abdominale war nicht nothwendig. Der atrophische Testikel wurde vom Samenstrang durch Catgutligatur abgeschnürt und entfernt, der Bruchsack, so weit es möglich war, exstirpirt. Eine Vernähung der Bruchpforte wagte ich wegen der bestehenden Peritonitis nicht, es wurde vielmehr ein dickes Drainagerohr in die Abdominalhöhle eingelegt und aus dem Grunde das Scrotum herausgeleitet. Die Weichtheile wurden über demselben zusammengenäht.

Am 5. Mai Vormittags war das Befinden des Patienten etwas besser. Die Schmerzhaftigkeit des Leibes war nicht gestiegen, das Erbrechen hatte nachgelassen. Die Medication bestand in Tinct.

Opii spl. gtt. 20, Milch, Wein; auf das Abdomen wurde Eis applicirt. Am Nachmittage verschlimmerte sich der Zustand jedoch bedeutend. Patient wurde cyanotisch, die Temperatur fiel unter die Norm, Puls sehr frequent und klein, die Haut mit kühlem Schweiss bedeckt, Leib sehr stark aufgetrieben. In der Nacht um $^1/_4$3 Uhr trat der Tod ein.

Eine ordentliche Obduction konnte nicht ausgeführt werden, vielmehr nur die Bruchstelle revidirt werden. Hiebei stellte sich heraus, dass die Einklemmung des Bruches beseitigt war und dass wir uns bei der Operation über die anatomischen Verhältnisse richtig orientirt hatten. Todesursache: Septische Peritonitis.

Ich bin zwar nicht so glücklich wie Krönlein [8]), Neuber [9]) und Balling [10]) gewesen, welche bei einer Hernia inguino-properitonealis incarcerata durch Herniotomie das Leben dreier Menschen retteten, während bis dahin sämmtliche Fälle dieser Art mit dem Tode endigten. Dennoch aber hat mich der von mir beobachtete Fall nicht ganz unbefriedigt gelassen, da es mir gelang, vor Beginn der Operation eine richtige Diagnose zu stellen. Ohne Kenntniss der verdienstvollen Untersuchungen Krönlein's wäre es mir wohl nicht möglich gewesen. Den Tod abzuwenden lag bei der bestehenden diffusen Peritonitis nicht in meiner Macht.

III. Hernia processus vermiformis.

Wilhelmine Triphahn, 41 Jahre alt, aus Wilhelminenthal, hat seit vielen Jahren einen kleinen rechtsseitigen Schenkelbruch gehabt, der ihr jedoch niemals Beschwerden verursacht hat, früher auch stets leicht zu reponiren war. Erst seit zwei Tagen hat sie plötzlich heftige Schmerzen an demselben verspürt; es trat Uebelkeit und wiederholte Brechneigung, jedoch kein Erbrechen ein; der Zustand der Kranken war so bedenklich, dass sie sich am 1. Juni 1881 in unsere Klinik aufnehmen liess. Stuhlgang war in den beiden letzten Tagen nicht erfolgt.

Die Untersuchung ergab einen rechtsseitigen Schenkelbruch von auffallender Kleinheit; die auf Druck äusserst schmerzhafte Geschwulst hatte die Grösse einer Haselnuss, war von weich-elastischer Consistenz und fühlte sich ganz glatt an. Im Uebrigen hatte dieselbe äusserlich nichts Aussergewöhnliches an sich. In der Gegend über dem rechten Poupart'schen Bande wurde bei der Betastung ebenfalls so empfindlicher Schmerz verspürt, dass eine circumscripte Peritonitis an dieser Stelle an-

[8]) l. c.
[9]) Langenbeck's Archiv. Bd. XXVI, p. 509.
[10]) Berliner klin. Wochenschr. 1882, Nr. 26.

genommen werden musste. Das Allgemeinbefinden der Kranken war nicht wesentlich alterirt.

Gestützt auf zwei frühere identische Beobachtungen wurde die Wahrscheinlichkeitsdiagnose auf Hernia proc. vermiformis incarcerata gestellt.

Da sich wiederholte Repositionsversuche ohne allen Erfolg erwiesen, so wurde einige Stunden nach der Aufnahme der Bruchschnitt ausgeführt. Die Operation verlief bis zur Eröffnung des Bruchsackes in der gewöhnlichen Weise. Aus dem letzteren entleerte sich nach der Spaltung etwas getrübtes Bruchwasser und in dem Grunde desselben lag in der That der Processus vermiformis. Derselbe war zum Theil gangränös und perforirte, sobald man ihn hervorzuziehen suchte. Die enge Bruchpforte wurde mit dem Herniotom erweitert und mit dem Finger die Ueberzeugung gewonnen, dass weiter oben kein sonstiger Bruchinhalt vorhanden war. Der gangränöse Processus vermiformis wurde im unteren Wundwinkel durch mehrere Nähte befestigt, im Uebrigen wie bei gewöhnlicher Herniotomie verfahren. Sämmtliche Einklemmungserscheinungen hörten unmittelbar nach der Operation auf, schon am folgenden Tage befand sich die Kranke ohne Beschwerden.

Die Wunde heilte bis auf die Stelle, an welcher der Proc. vermiformis vernäht war, per primam intentionem; der letztere selbst stiess sich partiell ab und alsdann vernarbte auch diese Stelle. Am 28. Juni 1881 konnte die Kranke völlig geheilt aus dem Krankenhause entlassen werden.

Die Diagnose auf Incarceration des Processus vermiformis vor der Herniotomie wird in den Augen Vieler etwas gewagt erscheinen; der genannte Darmanhang findet sich ja selten genug als alleiniger Inhalt einer eingeklemmten Hernie. C. Hueter hatte diesen Bruch ausser in dem vorstehend mitgetheilten Falle zweimal bei Herniotomie beobachtet. Nach den mir von ihm gemachten Mittheilungen waren die Erscheinungen in allen drei Fällen so identisch, dass er in dem letzten Falle glaubte, nicht irre zu gehen, wenn er die Wahrscheinlichkeitsdiagnose in der angegebenen Richtung abgab. Eigenthümlich waren nämlich in allen drei Fällen folgende Symptome: Alle drei waren rechtsseitige Schenkelbrüche, die Grösse der Bruchgeschwulst war auffallend klein, die einer Haselnuss; für die Kleinheit des Bruches bestanden ausserordentlich heftige Localerscheinungen der Brucheinklemmung, während das Allgemeinbefinden wenig oder gar nicht alterirt war. Gegen die Annahme eines kleinen Netzbruches, der allein in Frage kam, sprach die weich-elastische ganz glatte Beschaffenheit des Bruches.

IV. Darmwandbruch.

Durch genauere im hiesigen pathologischen Institut von Herrn Prof. Grohé vorgenommene Untersuchungen einzelner Sectionspräparate hat sich erwiesen, dass in unserer Klinik in den letzten Jahren ausser dem hier mitzutheilenden Fall noch zwei weitere Beispiele von Darmwandbruch vorgekommen sind.

Der eine wurde bei bestehender Peritonitis operirt; während der Nachts ausgeführten Operation hatte es den Anschein, als ob in dem Schenkelbruchsacke eine ganze Darmschlinge eingeklemmt war. Dieselbe wurde reponirt; nach einer von Prof. Grohé gütigst gemachten Mittheilung handelte es sich aber nach dem Ergebnisse der Obduction um einen Wandbruch einer Dünndarmschlinge. Ein zweiter Kranker mit rechtsseitigem Schenkelbruch starb kurz nach der Aufnahme in's Krankenhaus, in welches er moribund abgeliefert wurde. Eine Behandlung konnte nicht mehr eingeleitet werden. Die von Prof. Grohé vorgenommene Obduction ergab einen Wandbruch des mit einem langen Mesenterium versehenen aufsteigenden Dickdarmes, welcher ausserdem eine Achsendrehung erlitten hatte. Diese drei Fälle, namentlich der folgende, sind für uns von hohem Interesse in Bezug auf das Vorkommen der sogenannten Littré'schen Brüche gewesen. Ich unterlasse es jedoch, Bemerkungen in dieser Hinsicht an diese Beobachtungen zu knüpfen, da erst kürzlich eine eingehende und vorläufig wohl erschöpfende Arbeit über die Darmwandbrüche von A. Lorenz [11]) erschienen ist.

Frau G. K. aus Gladrow, 59 Jahre alt, wurde am 20. October 1882 in die hiesige chirurgische Klinik aufgenommen wegen eines seit drei Tagen plötzlich eingeklemmten rechtsseitigen Schenkelbruches. Die Patientin befand sich bereits im Zustande starker Erschöpfung und hatte sich zu dem seit zwei Tagen bestehenden Erbrechen in den letzten zwölf Stunden Ileus hinzugesellt. Die Untersuchung ergab in der rechten Schenkelbeuge eine ungefähr wallnussgrosse, harte, sehr empfindliche, durch Druck nicht zu verändernde Bruchgeschwulst. Es wurde in der Narkose sogleich zur Herniotomie geschritten. Nach Durchtrennung der wenigen bedeckenden Schichten trat aus dem eröffneten Bruchsacke nach Abfluss einer geringen Menge dunkler seröser Flüssigkeit der Darm als eine ungefähr kirschgrosse blauschwarze Geschwulst heraus. Ein Versuch, die Geschwulst mit dem Finger an den Bruchpforten zu umtasten, wurde durch die pralle Schwellung derselben vor dem

[11]) A. Lorenz, Ueber Darmwandbrüche. Wien und Leipzig bei Urban & Schwarzenberg, 1883.

äusseren Schenkelringe verhindert. Es wurde daher zunächst diese vordere Oeffnung des Schenkelcanales mit dem Bruchmesser nach oben und den Seiten hin eingekerbt. Nachdem nun der Finger frei hineindringen konnte, wurde der im Canale liegende Darm hervorgezogen. Es zeigte sich jetzt, dass der im äusseren Schenkelringe eingeklemmte Theil des Darmes nur die vordere Wand von einer Darmschlinge darstellte, welche selbst im Schenkelcanal gelagert war. Da die starke Verfärbung der abgeschnürten Partie eine weitere Entwicklung des Darmes nothwendig erscheinen liess, wurde ein gelinder Zug an dem zuführenden Darmrohr ausgeübt. Bei diesem Eingriffe trat zwar etwas mehr Darm zu Tage, doch gleichzeitig hiemit erfolgte eine Ruptur desselben und ein reichlicher Ausfluss dünnen fötiden Darminhaltes. Die ganze hervorgezogene Partie zeigte sich an umschriebenen Stellen livid verfärbt, mit einzelnen Ecchymosen durchsetzt. Ein Versuch, den Darm noch weiter zu entwickeln, war ohne Erfolg und der zur Orientirung eingeführte Finger liess als Hinderniss für das weitere Hervorziehen an der einen Oeffnung des Schenkelcanales den engumschlossenen Bruchsackhals erkennen. Erst nachdem auch dieser durch mehrfache Einkerbungen mittelst des Bruchmessers sehr ergiebig erweitert war, gelang es, sowohl das zuführende wie abführende Darmrohr herauszubefördern. Es zeigte sich nun, dass am abführenden Theile in ungefähr 5 Ctm. Ausdehnung der Darm in Farbe und Consistenz verändert war, während am zuführenden Abschnitt in circa 20 Ctm. Ausdehnung nicht nur der ganze Darm theils mit Ecchymosen und grösseren lividen Flecken durchsetzt war, sondern auch die ganze zugehörige Partie des Mesenteriums von theils prall gefüllten, theils deutlich sicht- und fühlbaren thrombosirten Venen durchzogen war. Es wurde daher die ganze Partie in der Ausdehnung von 25 Ctm. sammt dem zugehörigen Bezirke des Mesenteriums resecirt. Bei dem Versuche, die Darmenden jetzt aneinander zu bringen, zeigten sich noch in der Nähe der Wundfläche einige wenn auch kleine, doch deutlich sichtbare Suffusionen. Es wurde daher noch auf jeder Seite circa $1^1/_2$ Ctm. Darmrohr abgetragen, und während nach möglichster Entleerung des zuführenden Theiles die Lumina durch Fingerdruck geschlossen gehalten wurden, die Mesenterialplatten durch Nähte vereinigt. Der Darm selbst wurde durch die doppelte Naht, d. h. eine innere und eine äussere (LEMBERT'sche) Naht, welche letztere breite Flächen der Serosa aneinanderbrachte, vereinigt. Nach der Reposition der jetzt ganz mobilen Darmschlinge wurde der ringsherum frei präparirte Bruchsack vor der Bruchpforte umschnürt und vor der Umschnürungslinie abgetragen. Das Drainrohr wird bis vor die Bruchpforte eingelegt, die Wunde vereinigt, durch LISTER'schen Occlusivverband geschlossen.

Das Befinden der Patientin in den ersten 48 Stunden nach der Operation war ein durchaus zufriedenstellendes. Das Erbrechen

war beseitigt, der Leib schmerzlos und weich, ohne jegliche Auftreibung und auch die genossenen Flüssigkeiten wurden ohne Beschwerden zurückgehalten. Jedoch konnte eine rasche Erholung aus dem collaps ähnlichen Zustande nicht constatirt werden. Wenn auch das subjective Befinden durchaus gut war und die Kranke sich so weit erholte, dass sie sich selbst im Bette aufrichtete und keinerlei Beschwerden zu haben angab, so blieb doch der Puls ausserordentlich klein, die Extremitäten subnormal kühl. Am dritten Tage Abends trat wieder etwas Brechneigung ein, welche sich zwar auf Eispillen und Opium legte; allein der Collaps nahm mehr und mehr zu. Am vierten Tage trat sichtbare Auftreibung des Abdomen ein und erfolgte am Ende dieses Tages, nachdem nur in den letzten 24 Stunden eine Temperatursteigerung sich gezeigt hatte, der tödtliche Ausgang.

Da die Section nicht gestattet war, wurde nur das Operationsterrain freigelegt und die betreffende Darmpartie, welche dem resecirten Abschnitte und seiner Nachbarschaft von ungefähr 30 Ctm. Ausdehnung entsprach, hervorgeholt und behufs genauerer Untersuchung herausgeschnitten. In der Bauchhöhle zeigte sich kein freier Erguss, die betreffende Darmschlinge aber mit der Nachbarschaft durch dünnen fibrinösen Beschlag verklebt.

Die Untersuchung dieses Darmabschnittes ergab, dass die Naht in der ganzen Ausdehnung vollständig festgehalten hatte und die beiden Lumina fest miteinander verwachsen waren. Die Durchtreibung eines Wasserstrahles belehrte, dass die Passage an der Nahtstelle unbehindert war.

Während das Aussehen des abführenden Theiles des genähten Darmes völlig normal erschien, fanden sich am zuführenden Abschnitte ähnliche Zustände, wie wir oben bei der eingeklemmten Hernie beschrieben. Auch hier waren umschriebene livide Verfärbungen, Ecchymosen und Suffusionen am Darm und ausgedehnte Thrombosirung in den Venen des zugehörigen Mesenteriums.

Von dem durch die Resection entfernten Darmstücke, an welchem der eingeklemmte Darmwandbruch bei *a* sehr deutlich erkennbar ist, gibt nebenstehende Zeichnung eine getreue Abbildung.

Auf die Bedeutung dieses Falles für unsere Anschauungen in Bezug auf die Darmresection kommen wir unten zurück; hier sei nur bemerkt, dass es nach der obigen Beschreibung und Abbildung nicht zweifelhaft sein kann, dass bei unserer Kranken in der vorderen Oeffnung des Schenkelcanales ein eingeklemmter Darmwandbruch vorlag. Nur in Bezug auf die Entstehung desselben sind Zweifel möglich. Ob nämlich das Verhältniss ein derartiges gewesen ist, dass schon längere Zeit ein solcher Bruch bestanden hatte und derselbe erst plötzlich zur Einklemmung gekommen,

Fig. 16.

Resecirtes Darmstück mit einem Darmwandbruch.
a Darmwandbruch, *b* Perforationsöffnung, *c* zuführender, *d* abführender Schenkel.

oder aber, ob die Patientin eine gewöhnliche Schenkelhernie besessen hatte, welche innerhalb des Schenkelcanales seit langer Zeit als mobile Hernie gelagert war und die Hervorstülpung einer kleinen Partie der vorderen Darmwand dieser Hernie aus dem vorderen Schenkelringe gleichzeitig erfolgte mit einer hier nun stattfindenden Einklemmung, ist stricte nicht zu beweisen. Unseres Erachtens ist das letztere der Fall gewesen. Wir können uns die mechanischen Verhältnisse eines lange bestehenden Darmwandbruches kaum erklären, ohne dass derselbe nach und nach sich zu einer divertikelartigen Vorstülpung vergrössern musste. Ein solches Divertikel besteht dann nur aus Serosa und Mucosa. Dies ist bei unserer Kranken positiv nicht der Fall gewesen. Es handelte sich lediglich um eine Hervorstülpung und Einklemmung der Darmwand gleichmässig in allen ihren Schichten.

Ehe wir den Gegenstand verlassen, ist es von Interesse, auf die grosse Aehnlichkeit unseres Falles mit einem von Kocher [12]) behandelten, und zwar was das Schicksal der resecirten Darmpartie und den davon abhängigen Tod des Kranken anlangt, besonders hinzuweisen. Kocher resecirte ebenfalls bei einem gangränösen Darmwandbruch eine 11 Ctm. lange Darmschlinge, deren oberer Theil sich nur schwer hervorziehen liess. „Die Darmwände erschienen stark verdickt durch venöse Anschoppung mit mehreren Blutsuffusionen von schwarzer Farbe, die Serosa zerreisslich. Die Einklemmung durch den Schenkelring war eine enge und scharfe. Das Mesenterium erschien gespannt, nicht wesentlich verdickt. Es wurde ein circa 11 Ctm. langes Darmstück resecirt, die Lembert'sche Naht ausgeführt. Das Debridement musste ausserordentlich ergiebig gemacht werden, um namentlich den verdickten oberen Darmtheil ohne Zerrung reponiren zu können.“ Am neunten Tage starb die Kranke unter den Erscheinungen einer rasch verlaufenden Peritonitis und Pneumonie. Die Autopsie ergab Darmgangrän in Ausdehnung von 10 Ctm. oberhalb der Naht. Auch in unserem Falle sehen wir, trotzdem die Resection in so ausgedehnter Weise am Darm und Mesenterium ausgeführt wurde, doch später an dem zuführenden Darmrohr eine fortschreitende Gangrän eintreten, eine Thatsache, welche wir bei keiner anderen Darmresection beobachten konnten. Auffallend ist es immerhin, dass zwei so identische Beobachtungen gerade bei gangränösen Darmwandbrüchen gemacht wurden. In unserem Falle war die fortschreitende

[12]) Centralbl. f. Chir. 1880, Nr. 29.

Gangrän des Darmes nach der Resection nachweisbar durch fortschreitende Thrombosirung der Mesenterialvenen hervorgerufen, während Kocher in dem seinigen die Infarcirung und Circulationsstörung in der Darmwand auf übermässige Ausdehnung durch angestauten Darminhalt zurückführt.

V. Ueber Darmresection in der Bruchpraxis.

Ueber den Werth der Darmresection mit nachfolgender circulärer Darmnaht besitzen wir nach drei verschiedenen Richtungen hin ein aus eigenen Erfahrungen hervorgegangenes Urtheil. Wegen Gangrän des Darmes bei eingeklemmter Hernie haben wir in zwei Fällen operirt, in einem dritten Falle war Stenose des Darmes nach einer glücklich verlaufenen Herniotomie die Ursache der Operation und in dem vierten Falle wurde die Indication durch Anus praeternaturalis gegeben. Ausser der in früheren Jahren von C. Hueter [13]) wegen des letzteren Leidens ausgeführten Resection und Darmnaht sind dies die einzigen Operationen dieser Art, welche in der Greifswalder Klinik vorgenommen worden sind. Unsere Erfahrungen umfassen also sämmtliche Indicationen, welche zur Ausführung des in Rede stehenden Eingriffes in der Bruchpraxis aufgestellt sind, während uns bis dahin keine Gelegenheit geboten wurde, die Operation wegen bösartiger Neubildungen im Darm oder wegen Verwachsungen von Darmschlingen bei der Ausrottung von Bauchtumoren auszuführen. Die Eindrücke, welche wir von dem Werthe der Operation bekommen haben, sind verschiedener Art, je nach der Indication und nach den in den einzelnen Fällen vorliegenden eigenthümlichen Verhältnissen gewesen. Während wir von dem Verlaufe und dem Resultate bei Anus praeternaturalis ausserordentlich befriedigt sind, werden wir durch die übrigen Beobachtungen mehr und mehr zu der von B. Schmidt auf dem diesjährigen Chirurgen-Congress ebenfalls ausgesprochenen Ueberzeugung gedrängt, dass gerade die häufigste Indication zur Darmresection und Darmnaht, nämlich die Ausführung der Operation bei gangränösen Hernien, im Allgemeinen zu verwerfen ist. Bevor ich jedoch diese Frage weiter verfolge, theile ich zunächst unsere Beobachtungen mit. Die von Prof. Vogt ausgeführte Resection bei einem Darmwandbruch wurde bereits vorstehend mitgetheilt; von demselben wurde auch der Anus praeternaturalis operirt, die beiden anderen Fälle sind von mir behandelt worden.

[13]) Beschrieben von M. Schüller, Deutsche Zeitschrift f. Chir., Bd. IX, p. 521.

1. L. K., 69 Jahre alt, aus Loitz, wurde am 6. Juli 1881 wegen einer seit 36 Stunden plötzlich eingeklemmten Hernia cruralis rechterseits in die Klinik aufgenommen; seit 18 Stunden besteht heftiges Kothbrechen und beginnende Peritonitis. Da die Bruchgeschwulst stark entzündet war, so schritt ich sofort zur Herniotomie. Im Bruchsacke lag eine etwa 8 Ctm. lange, fest eingeschnürte Dünndarmschlinge von braunschwarzer Farbe, die auf ihrer convexen Seite eine 5-Pfennigstück grosse graugelbe gangränöse Stelle zeigt, die bei dem geringsten Zuge einreisst. Nach Erweiterung der Bruchpforte wird der Darm, welcher sowohl am zuführenden als auch am abführenden Schenkel eine deutliche Schnürfurche zeigt, hervorgezogen. Jenseits dieser Furchen ist der Darm anscheinend völlig gesund und gut ernährt. Die gangränöse Schlinge wird nun, während ein Assistent die beiden Enden comprimirte, beiderseits 1 Ctm. von der Schnürstelle entfernt, mit einem entsprechenden Mesenterialkeil resecirt und nun durch sanftes Streichen die namentlich im zuführenden Rohre ziemlich reichlich vorhandenen flüssigen Kothmassen vorsichtig in ein untergehaltenes Gefäss entleert, wobei eine Beschmutzung des Operationsfeldes nicht eintrat. Sodann wurde zur Vereinigung geschritten, nachdem das Terrain mit dreiprocentiger Carbolsäurelösung abgewaschen und beide Darmenden mit lauwarmem Salicylwasser ausgespült waren.

Zunächst erfolgte die Naht der Mesenterialränder, wozu sechs Catgutnähte, welche zugleich die geringe Blutung stillten, genügten; sodann wurden die genau aufeinander passenden Darmlumina durch vierzehn LEMBERT'sche Nähte vereinigt. Hiebei wurden die ersten Nähte an dem Mesenterialansatze angelegt. Zwei Drittel der Suturen wurden gelegt, während über dem linken Zeigefinger, welcher in das Darmlumen eingeführt wurde, die betreffende Darmpartie angespannt und zugleich controlirt wurde, dass keine Nadel die Mucosa durchdrang. Die genähte Darmschlinge wird, nachdem durch das Mesenterium eine Fadenschlinge zur Verhinderung des Zurückweichens gelegt war, ausserhalb des Peritonealsackes liegen gelassen und nun das Operationsfeld einer letzten Desinfection durch Carbollösung unterzogen. Die ganze Wunde wird mit Protectiv und einem dichten Salicyljutepolster aseptisch verbunden.

Das Befinden der Kranken besserte sich bis zum folgenden Morgen erheblich; das Erbrechen hatte ganz aufgehört, die Kranke hatte die Nacht etwas Schlaf gehabt; keine Zeichen einer Peritonitis, den Tag über fieberloser Zustand.

Am 8. Juli wird der erste Verbandwechsel vorgenommen. Die Nahtlinie ist in der ganzen Ausdehnung, so weit zu übersehen, verklebt und gut ernährt, die Wunde aseptisch; Allgemeinbefinden gut, Temperatur normal.

Am 9. Juli findet sich beim Verbandwechsel etwas flüssiger Koth in der Wunde; die letztere wird mit lauem Salicylwasser

abgespült, worauf etwa 1 Ctm. neben der Nahtlinie eine Stecknadelkopf grosse Perforationsöffnung sichtbar wird. Dieselbe ist wahrscheinlich durch den Druck eines kleinen, aber sehr festen Speisetheiles gegen die Darmwand entstanden. Allgemeinbefinden dauernd gut, jedoch völlige Appetitlosigkeit.

Am fünften Tage tritt ein einmaliges Erbrechen ein; bei dem Verbandwechsel findet sich als Ursache desselben ein dicker Spulwurm unter dem Verband, welcher sich durch die sehr enge Oeffnung durchgedrängt hat. Allgemeinbefinden unverändert, in gleicher Weise aber auch die Appetitlosigkeit. In den nächsten Tagen werden methodische Ausspülungen des Dickdarmes vom After aus vorgenommen, wobei sich auch geringe Mengen dünner Fäces entleerten; der grössere Theil derselben, die übrigens überhaupt nur sehr wenig reichlich vorhanden waren, da die Patientin kaum zu bewegen war, ausser Wein etwas zu geniessen, ging durch die kleine Perforationsöffnung ab.

Diese völlige Appetitlosigkeit, welche durch nichts zu beseitigen war, wurde schliesslich für die überhaupt nur schwächliche Kranke verhängnissvoll; während in loco Alles in bester Ordnung war, erfolgte der Inanitionstod am 19. Juli, also am dreizehnten Tage nach der Operation. Die Revision der Operationsstelle und der Peritonealhöhle — eine regelrechte Obduction war nicht zu erzielen — constatirte, dass keine Spur von Peritonitis vorhanden

Fig. 17.

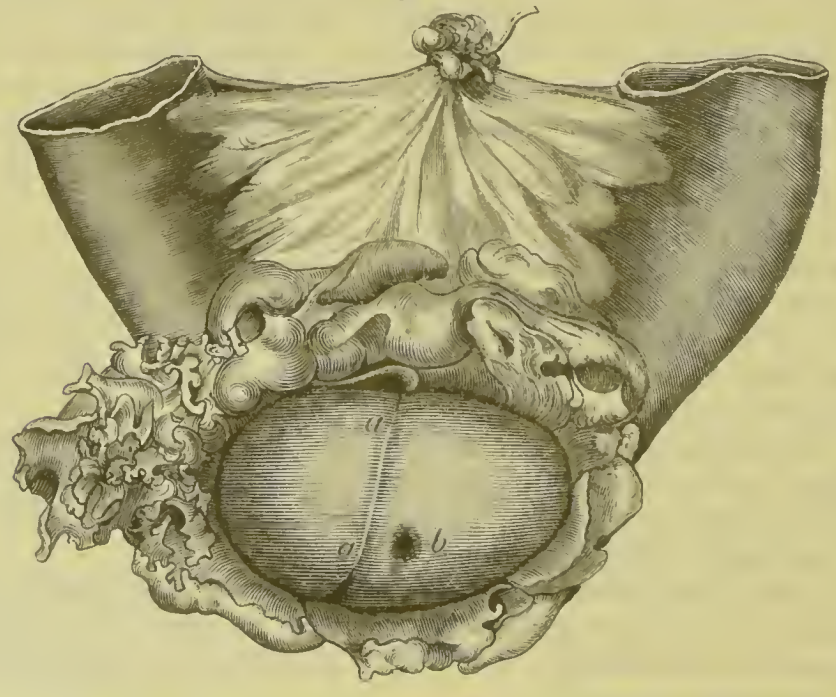

war. Die Nahtlinie war in der vollen Ausdehnung per primam vereinigt, die vorliegende Darmschlinge in der Bruchpforte rings adhärent, die Passage in derselben völlig frei.

Das schöne Präparat ist in der nebenstehenden Zeichnung veranschaulicht, in welcher *a a* die geheilte Nahtlinie, *b* die Perforationsöffnung andeutet.

2. Frau H., 26 Jahre alt, aus Greifswald, hat seit October 1880 in Folge einer Entbindung einen bis Anfang 1882 mobilen Schenkelbruch rechterseits besessen. Im Frühjahr dieses Jahres sind zunächst entzündliche Erscheinungen in dem aller Wahrscheinlichkeit vorliegenden Netzbruche vorübergehend aufgetreten. Da eine vollkommene Reposition desselben später nicht möglich war, so wurde ein Bruchband mit Hohlpelotte getragen. Etwa seit Mai d. J. fühlt Pat. sich schwanger. Am 7. August 1882 wurde unsere Hilfe in Anspruch genommen, weil seit drei Tagen heftige Einklemmungserscheinungen, in den letzten 24 Stunden mit Kotherbrechen, aufgetreten waren. Bei der wegen der starken Entzündung sofort vorgenommenen Herniotomie fand sich im Bruchsacke ausser dem blutig tingirten Bruchwasser ein der Wandung adhärentes Netzstück, welches nach centraler Ligatur abgetragen wurde. Hierauf wurde eine tief blauschwarze Dünndarmschlinge sichtbar, welche im oberen Theile des Bruchsackes lag. Nach Einkerbung des Lig. Gimbernati konnte der Darm, welcher zwei deutliche Schnürfurchen zeigte, leicht hervorgezogen werden.

Derselbe wurde jedoch, da sich die Farbe bald nach der Befreiung aus der Incarceration besserte, nach gehöriger Desinfection in die Bauchhöhle reponirt; der Bruchsack wurde exstirpirt und der Hals mit dickem Catgutfaden umschnürt. Im Uebrigen wurde wie gewöhnlich verfahren. Die beiläufig vorgenommene Untersuchung des Abdomens hatte eine dem vierten Schwangerschaftsmonate entsprechende Vergrösserung der Gebärmutter ergeben.

Der weitere Verlauf war nun zunächst ein recht guter. Es trat keine Peritonitis ein und die Wunde heilte in wenigen Tagen ohne entzündliche Reaction. Die Kranke hatte in der Folge jedoch dauernd schweren Stuhlgang, so dass derselbe stets künstlich, dann aber mit Erfolg herbeigeführt wurde. Uebrigens war das Befinden ein gutes; die Schwangerschaft nahm ihren ungestörten Verlauf.

Am 18. September wurde ich wiederum zu der Kranken beordert, da seit vier Tagen mehrfaches Erbrechen, zuletzt wieder Kotherbrechen, eingetreten war.

Die Kranke war äusserst collabirt, der Puls schwach, es bestanden jedoch keine Zeichen von Peritonitis. Der Stuhlgang war in den letzten Tagen überhaupt nicht erfolgt. An der alten Operationsstelle war Alles in bester Ordnung; ein äusserer Bruch konnte überhaupt nicht aufgefunden werden. Es musste also, wie auch vom Hausarzte angenommen war, ein inneres Hinderniss für die Kothpassage bestehen. Die Untersuchung ergab insofern einen Anhalt, als etwas oberhalb der Symphysis, rechts neben dem nunmehr dem fünften Schwangerschaftsmonate entsprechend vergrösserten Uterus,

eine bei der Palpation schmerzhafte Stelle nachzuweisen war. Hiernach war die Combination nicht zu gewagt, dass die damals reponirte Darmschlinge an dieser Stelle das Hinderniss abgab, und zwar entweder in Folge narbiger Stenose oder Verwachsung mit den Nachbarorganen. Die unter diesen Umständen einzig mögliche Behandlung war natürlich die Laparotomie, und da dieselbe nicht ganz planlos vorgenommen zu werden brauchte, so entschloss ich mich zur sofortigen Ausführung derselben, da ein weiteres Zuwarten die Patientin, deren Kräftezustand schon jetzt im höchsten Masse erschöpft war, so weit heruntergebracht hätte, dass eine Operation überhaupt nicht mehr möglich war.

In der Linea alba wurde die vordere Bauchwand vom Nabel bis zur Symphyse gespalten. Zunächst trat die schwangere Gebärmutter in's Operationsfeld, welche ein wenig nach links herübergeschoben wurde. Sodann aber quollen die Dünndarmschlingen in Masse von rechts hervor, so dass nichts Anderes übrig blieb, als dieselben in ein aseptisch vorbereitetes warmes Handtuch einzuwickeln und ausserhalb der Bauchhöhle liegen zu lassen. Nunmehr konnte der untere Abschnitt des Abdomens auf der rechten Seite genau untersucht werden und alsbald sahen wir, dass unsere Combination richtig gewesen war. Eine stark narbig geschrumpfte Dünndarmschlinge war rechts mit dem Halse der Gebärmutter fest verwachsen; das zuführende Ende derselben war aber ausserdem gegen das abführende rechtwinklig abgeknickt, herrührend von dem Zuge der wachsenden Gebärmutter.

Bei dem Versuche, die Darmschlinge von der letzteren abzulösen, riss dieselbe ein, jedoch ohne dass die Peritonealhöhle verunreinigt wurde. Die etwa 6 Ctm. lange Schlinge wurde daher mit dem entsprechenden Mesenterialkeil exstirpirt, während der Assistent das zu- und abführende Darmrohr zwischen seinen Fingern comprimirte. Die Mesenterialnaht und Darmnaht erfolgte in derselben Weise wie im vorigen Falle, nur musste das abführende Darmrohr, welches sich als enger erwies, schräg angefrischt werden, um ein genaues Aufeinanderpassen der Lumina zu ermöglichen. Auch in diesem Falle liess ich das genähte Darmstück ausserhalb der Abdominalhöhle zurück, während der übrige grösste Theil der laparotomischen Wunde durch die Naht geschlossen wurde. Verband wie im vorigen Falle. Die ganze Operation wurde sehr in die Länge gezogen dadurch, dass sich immer neue dünnflüssige Fäces aus dem zuführenden Rohre entleerten, welche in einer untergehaltenen Schale aufgefangen wurden. Dennoch ertrug die Kranke die eingreifende Operation über Erwarten gut. Das Erbrechen hörte sofort auf, das Allgemeinbefinden war leidlich. Der folgende Tag verlief ganz nach Wunsch; kein Fieber, keine Peritonitis. Beim Verbandwechsel am zweiten Tage hatten etwa zwei Nähte auf der grössten Prominenz der Darmschlinge durchgeschnitten, so dass sich hier ziemlich reich-

liche Kothmassen entleerten; der übrige Theil der Naht war fest verklebt. Allgemeinbefinden besser, Abendtemperatur 38·2° C. Von nun ab wurde täglich der Verbandwechsel vorgenommen; stets fand sich unter dem Verbande reichlicher dünner Koth, die Abdominalhöhle war jedoch verschlossen, so dass kein Schaden angerichtet werden konnte. Peritonitis bestand nicht. Stuhlgang von unten erfolgte nicht. Die Nahrung bestand in Wein, Milch und Fleischbrühe. Am 22. September erfolgte Abortus, leicht und ohne Blutverlust. Dennoch aber hatten die Ereignisse der letzten Zeit die Kräfte der Kranken allmälig derartig consumirt, dass am 23. September der Tod erfolgte. Die Obduction war nicht gestattet.

3. Frau K. aus Gladrow (siehe unter „Darmwandbruch").

4. Frau M. aus Polinow in Hinterpommern will in den letzten Jahren öfter an anhaltender Obstipation gelitten haben, wodurch sie zum starken Drängen bei der Kothentleerung veranlasst wurde. Im vorigen Jahre (1881) will sie sich am 5. Juni nach zweitägigem Stuhlanhalten durch heftiges Pressen bei der Defäcation einen rechtsseitigen Schenkelbruch zugezogen haben. Patientin bemerkte denselben sogleich, nahm Oleum Ricini ein, welches sie aber nach wenigen Minuten erbrach. Es wurde nun eine Hebamme zu Rathe gezogen, die ihr ein Clysma verabreichte, worauf Stuhlgang erfolgte. Die Patientin, sowie die Hebamme versuchten den Bruch zu reponiren, was jedoch ohne Erfolg blieb.

Da sich in der Nacht heftiges Erbrechen einstellte und die Schmerzhaftigkeit der Bruchstelle zunahm, so entschloss man sich am nächsten Morgen (6. Juni), einen Arzt zu Rathe zu ziehen, welchem es aber nicht mehr möglich war, die eingeklemmte Hernie zu reponiren. Nach Zuhilfenahme noch eines Arztes wurde der Bruch gegen Abend desselben Tages in der Chloroformnarkose reponirt. In der nächsten Nacht jedoch erfolgte ein heftiges Erbrechen, welches den Austritt des Bruches wieder bewirkte. Zum zweiten Male wurde den folgenden Tag die Reposition des Bruches in der Narkose vorgenommen und zum Zurückhalten desselben ein Bruchband angelegt, welches nach Aussage der Patientin gar nicht gepasst haben soll, so dass das Erbrechen, welches jetzt immer häufiger und mit grösser Intensität aufgetreten ist, ein neues Vorfallen des Bruches zur Folge hatte.

Inzwischen trat noch eine Complication des Leidens ein. Es schwoll nämlich das obere Ende des Oberschenkels beträchtlich an, die Haut färbte sich intensiv roth und Patientin hatte grosse Schmerzen, Eisumschläge wurden auf die entzündete Stelle applicirt.

Vom 5. Juni an war spontan kein Stuhlgang erfolgt, die Patientin war durch fortwährendes stark gallig verfärbtes Erbrechen gequält, weshalb am 10. Juni die Herniotomie ausgeführt wurde. Am folgenden Tage wurde der Verband gewechselt, und da die Wunde gut aussah, so wurde ein zweiter angelegt. Derselbe war

jedoch am nächsten Morgen mit dünnen Kothmassen getränkt, und da unzweifelhaft eine Perforation der früher eingeklemmt gewesenen Darmschlinge vorlag, so wurden einige Nähte aus der Wunde herausgenommen, um den angehäuften Kothmassen freien Abgang zu ermöglichen. Es kamen jetzt permanent Kothmassen aus dem so entstandenen Anus praeternaturalis, während aus dem natürlichen After gar nichts entleert wurde.

Zwölf Wochen hindurch musste Patientin das Bett hüten und nahm allmälig an Kräften zu. Während dessen wurde die Wunde mit einem Carbolölläppchen bedeckt und zog sich dieselbe allmälig bis auf eine etwa Zwanzigpfennigstück grosse Oeffnung zusammen. Aus dieser ragte wie eine kleine Fingerspitze 3—4 Mm. weit der Darm (wie sich später erwies, das abführende Ende) hervor und seitlich und oben über demselben kamen die Kothmassen heraus. Bei Berührung blutete dieses hervorragende Darmende leicht und bei Verabreichung einer Darminfusion wurde reines Wasser, vermengt mit etwas Darmschleim, aus demselben entleert. Patientin wurde so weit hergestellt, dass sie aufstehen konnte, und da nur zur bestimmten Zeit die Fäces aus der so durch Retraction zur Darmfistel gewordenen Oeffnung herauskamen, so konnte sie ohne jeglichen Verband umhergehen, musste aber, wenn die Zeit der Kothentleerung kam, mit einem Leinentuche die dünnflüssigen Kothmassen auffangen. Hatte Patientin des Morgens etwas gegessen, so erfolgte die Kothentleerung gegen 2 Uhr Nachmittags und nach dem Mittagessen etwa gegen 8 Uhr Abends; immer konnte sie die Zeit durch ein eigenthümliches Gefühl, welches sie im Leibe verspürte, ziemlich genau wissen. Von den Speisen konnte sie Alles gut vertragen, mit Ausnahme von Gemüse und Hülsenfrüchten, wonach sie regelmässig starke Leibschmerzen und ein heftiges Kollern im Abdomen gehabt haben will. Ausserdem blieb dann immer der Stuhlgang 24 Stunden aus.

Inzwischen schrumpfte die Oeffnung immer mehr zusammen. Die Stuhlentleerung wurde unregelmässiger, es stellten sich heftige Leibschmerzen und häufiges Erbrechen wieder ein. Auf einmal blieb am 21. Februar d. J. der Stuhlgang vollständig aus und nachdem Patientin sechs Tage hindurch durch fortwährend zunehmende Schmerzen und anhaltendes Erbrechen gequält war, suchte sie am 27. Februar d. J. die Hilfe der hiesigen chirurgischen Klinik auf.

Hier fand sich ausser der genannten kleinen Fistel in der rechten Inguinalgegend in dem hochgradig aufgetriebenen, sehr schmerzhaften Abdomen rechterseits vom Rippenbogen bis zur Ileocoecalgegend herab eine mehr abgegrenzte, ganz besonders empfindliche, gedämpfte Partie.

Eine Sondirung des Darmes von der verengten Fistel aus war selbst in der Narkose nicht möglich; es blieb also nichts Anderes übrig, als dass oberhalb der stenosirten Stelle an dem zuführenden

Darmrohr ein zweiter Anus praeternaturalis angelegt wurde; diese Operation wurde am 28. Februar ausgeführt, worauf die Entleerung der Fäces leicht von Statten ging.

Später (am 2. März) wurde noch ein dickes Drainrohr aus der frisch angelegten Oeffnung durch den Darm nach dem alten eingezogenen Fistelgange, welcher jetzt dilatirt wurde, durchgezogen, um eine Verödung dieses Darmstückes zu verhüten und dadurch einen allmäligen Verschluss der neuen Fistel zu ermöglichen. Das letztere trat aber nicht ein.

So bestanden also zwei Fistelgänge, von denen der untere den alten Anus praeternaturalis darstellte und nur wenig schleimiges Secret und dünnen Darminhalt entleerte, während der obere, ungefähr 10 Ctm. vom unteren entfernt, sämmtliche Kothmassen nach aussen lieferte.

Am 27. März abortirte Patientin, die am Ende des fünften Schwangerschaftsmonates war, und verlor dabei sehr viel Blut, so dass dadurch ihr Schwächezustand noch mehr zunahm.

Unter diesen complicirten Verhältnissen, in welchen sich ein ausgedehnter Abschnitt des Darmes vollständig ausser Function befand, der abführende Theil des Darmrohres wegen des Anus praeternaturalis seit Monaten nicht mehr für den Durchtritt von Fäcalmassen zugänglich gewesen war, in dem zuführenden Darmrohre eine zweite grosse lippenförmige Fistel bestand, die Patientin aber immer mehr und mehr an Kräften abnahm, musste man an eine baldige Beseitigung dieses Zustandes denken. Eine Behandlung mittelst der Anlegung eines Enterotoms war von vorneherein nicht möglich. Die Patientin wünschte auf jede nur mögliche Weise von ihrem unerträglichen, sie jetzt über zehn Monate quälenden Leiden befreit zu werden und ging mit Freuden auf den Vorschlag der Laparotomie ein. Da nun, um die Verhältnisse klar übersehen zu können, eine ausgedehnte freie Eröffnung der Bauchhöhle nicht zu umgehen war, so wurden ihr die Gefahren und die Heilungsbedingungen dieses Eingriffes klar gemacht und, als sie bei dem Wunsche der Operation verblieb, am 8. Mai zur Ausführung geschritten.

Die Vorbereitungen zur Operation waren einmal auf eine methodische Entleerung des Darmes, andererseits auf die Antisepsis gerichtet, wie sie heutzutage bei Laparotomien allgemein üblich sind.

Bei der Operation wurde zunächst die Loslösung der Darmenden vorgenommen. Da nun die vorhandenen Fistelöffnungen eine feste Verwachsung der einzelnen Weichtheilschichten unter einander zeigten, so wurde die ganze Partie der Bauchdecke sammt Peritonealüberzug in einem langgezogenen Oval in einer Länge von circa 15 Ctm. und grössten Breite von circa 5 Ctm. umschnitten. Darauf wurden an dem unteren, mit doppelter Oeffnung versehenen Fistelgange die hier mit festen Adhäsionen verwachsenen Darm-

enden präparatorisch gelöst. Es gelang dieses bei dem abführenden Ende verhältnissmässig leichter. Bei dem zuführenden war eine Loslösung bis zu dem oberen Fistelgange nicht möglich; es musste das ganze Stück sammt der fest verlötheten Bauchwand bis über die obere Fistelöffnung hinauf von den Verlöthungen mit den umgebenden Darmschlingen abgelöst werden. Nun wurde die Loslösung des zuführenden Darmstückes oberhalb der zuletzt entstandenen Darmfistel so weit vervollständigt, dass hier der Darm frei hervorgezogen werden konnte. Nachdem das centrale Ende dieser Darmpartie fest comprimirt war, wird der Darm hier quer durchtrennt und die ganze Partie des Darmrohres mit der Fistelöffnung und den ganzen bedeckenden Weichtheilen in der Ausdehnung von 15 Ctm. exstirpirt.

Von dem peripheren Theile des Darmrohres wird die gewulstete Fistelöffnung mit ihrer Umgebung in der Ausdehnung von etwa 3 Ctm. resecirt. An beiden Stellen waren vor der Entfernung der resecirten Darmstücke mehrfache Ligaturen am Mesenterium nothwendig. Besonders mussten an dem centralen Abschnitte ausser der Unterbindung einzelner grösserer Gefässe noch fünf Massenligaturen durch das Gekröse gelegt werden.

Es waren somit im Ganzen 18 Ctm. Darmrohr resecirt und die beiden Enden so weit beweglich gemacht, dass sie ohne Zerrung aneinander gebracht werden konnten.

Es zeigte sich aber ein erhebliches Missverhältniss in dem Durchmesser der beiden Darmstücke. Während das obere zuführende Darmstück für zwei Finger durchgängig war, konnte in das abführende nur der kleine Finger eingeführt werden.

Dieses Missverhältniss im Durchmesser beider Darmlumina, durch welches ein Aneinanderpassen derselben direct unmöglich schien, wurde durch schräge Anfrischung des abführenden Rohres ziemlich gut ausgeglichen.

Nach sorgfältiger Abspülung wurde zur Vereinigung der Darmenden durch die Naht geschritten. Durch zwölf innere Suturen von Catgut Nr. 0 wird vom Darmlumen aus die Vereinigung so weit erzielt, dass nur eine querfingergrosse Oeffnung übrig bleibt. Die Naht beginnt an der mesenterialen Seite, umfasst 2 bis 3 Mm. der Muscularis und Serosa vom Schnittrande aus, während die Mucosa unberührt bleibt. Es waren hiedurch ungefähr zwei Drittel Umfang des Darmes bereits derartig vereinigt, dass in dieser Ausdehnung ringsherum Serosa des abführenden Stückes an die Serosa des zuführenden Darmstückes fest herangelagert erschien.

Jetzt folgt in der ganzen Circumferenz des Darmes die Anlegung der zweiten Nahtreihe; dieselbe wird ebenfalls mit Catgut, doch der stärkeren Nr. 2, ausgeführt. Diese Naht beginnt an dem noch offen gebliebenen Theile des Darmrohres und wird in Form der LEMBERT'schen Darmnaht ausgeführt. Es wird mittelst derselben

ringsherum die Serosa der beiden Darmenden in der Breite von 3 bis 5 Mm. aneinander herangezogen.

Nachdem nach genauer Revision sich nirgends mehr eine Vorstülpung erkennen lässt (an dem umfangreicheren zuführenden Stücke musste zu diesem Zwecke eine kleine Falte eingestülpt und durch eine äussere Darmnaht in sich geschlossen gehalten werden), wird der Darm nochmals abgespült, ebenso das ganze Operationsfeld sorgfältig gereinigt.

Hiebei ergab sich, dass an dem linken Wundrande aus der Bauchwand auf stärkeren Druck mehrere Esslöffel Eiter hervorquollen. Der eingeführte Finger liess eine grosse Abscesshöhle erkennen, welche in der Höhe der früheren Darmfistel in diese ausmündend, das Peritoneum bis in das linke Hypochondrium hinauf von der Bauchwand abgehoben hatte. Auch dieser epiperitoneale sinuöse Abscess wurde sorgfältig gereinigt, bis in den oberen Winkel drainirt und darauf zum Verschluss der Operationswunde geschritten. Nur der untere Wundwinkel wurde zur Herausleitung der genannten Drainage und eines starken bis an dem Darm eingelegten Drainrohres offen gelassen. Die Vereinigung geschieht durch sechs weitgreifende, das Peritoneum breit mitfassende Seidensuturen und vier nachfolgende oberflächliche Nähte. Zum Schlusse erfolgt die Anlegung eines antiseptischen Occlusivverbandes.

Die Operation hatte zwei Stunden gedauert. Die Patientin war mit kurzen Unterbrechungen dauernd in der Narkose erhalten. Sie zeigte jetzt einen mässigen Collaps.

Der Verlauf war ein völlig reactionsloser, Fieberbewegungen oder peritoneale Reizerscheinungen stellten sich im weiteren Verlaufe nicht ein. Bei der Zufuhr lediglich flüssiger Nahrung (Fleischbrühe, Ei, Wein) und der Verabreichung von Eispillen und Opium trat in den ersten drei Tagen noch kein Drang zur Darmentleerung auf. Aus dem collabirten Zustande erholte sich die Kranke schon am folgenden Tage, an dem sie auch schon Winde wollte abgehen gefühlt haben. Nach dem dritten Tage zeigten sich beim Verbandwechsel etwas fäculente Massen auf der Wunde. Auch im Rectum behauptete Patientin Koth zu fühlen. Der eingeführte Finger entleerte einige breiige Massen, die aber wesentlich aus angehäuftem Darmepithel und Schleim zu bestehen schienen.

Die folgenden Tage blieb der Zustand unverändert, nur empfand die Kranke deutlichen Stuhldrang im After, auch wurde durch Wasserinjectionen etwas Inhalt entleert. Doch trat gleichzeitig eine Vermehrung der Darmentleerung aus der Wunddrainage ein. Es wurden jetzt bei täglichem Verbandwechsel und Beibehaltung der flüssigen Diät täglich Salicylwasserinjectionen per anum gemacht. Vom zehnten Tage an erfolgten auf diese Infusionen deutliche Entleerungen von festen Kothmassen aus dem After und nahm die Menge und Regelmässigkeit dieser normalen Entleerung mehr und mehr zu,

während die einige Tage sogar ziemlich reichlichen Kothentleerungen aus der Bauchwunde abnahmen. Dabei erholte sich das Allgemeinbefinden der Kranken sichtlich. Das Drainrohr aus dem erwähnten epiperitonealen Abscesse konnte nach schrittweiser Verkürzung nach der zweiten Woche fortgelassen werden. Der Bauchhöhlendrain wurde in der dritten Woche entfernt, die Wunde hatte sich bis auf eine 3 Ctm. grosse, gut granulirende Oeffnung geschlossen, aus der sich neben zeitweisem Kothdurchtritt nur wenig Secret entleerte.

Behufs noch weiterer Dilatation des abführenden Darmrohres wurden jetzt täglich zweimal reichliche Salicylwasserinjectionen vorgenommen und hiedurch von Tag zu Tag eine Abnahme der Entleerung aus dem Fistelgange erzielt bei stetiger Zunahme der natürlichen Kothentleerung. Patientin nahm jetzt die gewohnte gemischte Nahrung zu sich und konnte mit einem leichten Deckverbande versehen, zeitweise das Bett verlassen. Von der achten Woche an bestand nur noch eine kleine der Vernarbung zuschreitende Fistelöffnung, aus der oft gar nichts und dann zeitweise Spuren entleert wurden, bis schliesslich der gänzliche Verschluss derselben erfolgte.

Wenn wir nach diesen Erfahrungen unser Urtheil über die Darmresection mit folgender circulärer Darmnaht abgeben sollen, so gipfelt es in dem Satze, dass dieselbe nur dann zur Anwendung kommen soll, wenn eine gehörige Vorbereitung im Sinne einer möglichst vollkommenen Entleerung des Darmes vorausgeschickt werden kann. Ausserdem ist ein einigermassen leidlicher Kräftezustand des Patienten erforderlich, damit die Ernährung desselben während der ersten Tage wesentlich auf Kosten des eigenen Organismus erfolgen kann. Hieraus folgt für die Bruchpraxis, dass die genannte Operation bei Darmgangrän in Folge von Incarceration, sowie auch in den selteneren Fällen von Darmstenose nach Incarceration (siehe Fall 2) nicht zur Verwendung kommen soll. Wir stimmen jetzt mit B. Schmidt's Forderung, dass man in solchen Fällen zunächst einen künstlichen After anlegen und den operativen Verschluss des letzteren auf spätere Zeit unter günstigen Bedingungen verschieben solle, vollständig überein, obgleich wir, wie ich nicht verhehlen will, früher anderer Ansicht waren. Männer, wie Billroth [14]), Péan [15]) und Juillard [16]) hatten schon längst diese Forderung gestellt. Die Gefahren der Darmresection an und für sich sind ja heute

[14]) Verhandl. d. Deutsch. Gesellsch. f. Chirurgie 1879, I, S. 85.
[15]) Diagnostic et Traitement des Tumeurs de l'abdomen et du bassin.
[16]) Revue médic. de la Suisse nom. 1881, Nr. 6, Ctbl. f. Chir. 1881, Nr. 34.

nicht sehr grosse, wie ja auch die Thierexperimente, sowie die günstigen Erfolge der Operation bei Anus praeternaturalis beweisen; dagegen sind bei Darmgangrän in Folge von Incarceration die Verhältnisse so complicirt, dass man auf die geringe Chance eines sofortigen Totalerfolges lieber verzichten soll. Rydygier [17]) berechnet aus 31 Fällen dieser Art die, wie er selbst angibt, gewiss viel zu niedrige Mortalität von 67·7 Procent.

Der meist sehr stark alterirte Kräftezustand des Kranken, welcher durch die lange Dauer des Eingriffes noch mehr leidet, die oft, wenn auch nicht immer nachweisbar, bereits bestehende Peritonitis, die Gefahr der Darmgangrän, das Auseinandergehen der Naht im entzündenden Gewebe, der im zuführenden Darmrohr angestaute Koth — das sind im Wesentlichen die Momente, welche zusammen den ungünstigen Ausgang bedingen. Diese Complicationen können wir aber meistens ausschliessen, wenn wir zunächst die momentan bestehende Lebensgefahr durch Anlegung eines künstlichen Afters beseitigen und später diesen letzteren zum Verschluss bringen. Dass die letztere Indication nur ausnahmsweise jetzt noch durch die Application des Enterotoms, in der Regel aber durch die Darmresection mit folgender circulärer Darmnaht erfüllt wird, führe ich nur beiläufig an. Wie wichtig eine vorhergehende Darmentleerung für den Verlauf ist, sah ich in den beiden ersten von mir mitgetheilten Fällen. In dem ersten hatte die Naht selbst gut gehalten; ein hartes unverdautes Speisestückchen hatte 1 Ctm. von derselben entfernt eine Perforation verursacht. In dem zweiten war durch die Menge des vorhandenen Kothes die Naht auf der convexen Seite der Darmschlinge gesprengt, trotzdem während der Operation nach Möglichkeit der Darm entleert war. Beide Fälle weisen ausserdem darauf hin, dass bei hochgradiger Prostration der Kräfte der Eingriff nicht ertragen wird, da eine hinreichende Ernährung nur auf Kosten der Sicherheit der Naht zu ermöglichen ist. Um der Gefahr der Kothanhäufung vorzubeugen, legte Baum [18]), welcher wegen bösartiger Neubildung resecirte, zunächst oberhalb der Geschwulst einen künstlichen After an, und nach gehöriger Vorbereitung des Darmes resecirte er dann ein Verfahren, welches gewiss Nachahmung verdient.

Ueber Methodik und Technik der Darmresection und Naht ist in den letzten Jahren so eingehend discutirt worden, dass ich hier nur auf einzelne Punkte eingehen will. Ganz

[17]) Berl. Klin. Wochenschrift 1881, Nr. 41.
[18]) Centralbl. f. Chir. 1879, Nr. 11.

schablonenmässig kann man ja doch nicht vorgehen; die Operation ändert sich je nach den Verhältnissen des einzelnen Falles und bis zu einem gewissen Grade auch nach der Individualität des Operateurs. Was den Verschluss der beiden Darmlumina anlangt, so benutzten wir theils die Digitalcompression, theils, wie im vierten Falle, die elastischen Compressorien von Rydygier; bei genügender Assistenz genügt die erstere vollkommen, im anderen Falle dürften die letzteren vor den zangenförmigen Instrumenten wegen der Gleichmässigkeit des Druckes den Vorzug verdienen. Die provisorische Ligatur mit Seiden- oder Catgutfäden, welche von Schede und Jaffé benutzt wurde, dürften leicht zu stark schnüren. Bei Ungleichheit der Darmlumina hat uns die schräge Anfrischung des engeren Endes nach Wehr recht gute Dienste geleistet; im letzten Falle konnte das Darmlumen auf diese Weise auf den doppelten Umfang erweitert werden. Genügt dies noch nicht, so muss man, wozu auch wir gezwungen wurden, das weitere Lumen durch Faltenbildung oder durch Ausschneiden eines keilförmigen Stückes und Längsnaht (Rydygier, Wölfler) verkleinern. In Betreff der Verwendung des Catgut oder der aseptischen Seide bemerke ich nur, dass wir in allen Fällen mit Catgut genäht haben und keinen Grund haben, damit unzufrieden zu sein. Nur in zwei Fällen hat allerdings die Naht vollständig gehalten; der Grund des partiellen Misserfolges ist jedoch keineswegs auf Rechnung des Nähmaterials zu setzen, wie oben bereits hervorgehoben wurde. Ebensowenig trägt meiner Meinung nach die Art der Darmnaht die Schuld. Prof. Vogt bevorzugte in den beiden von ihm operirten Fällen die doppelte Naht, wie sie Wölfler [19]) vorgeschlagen und Billroth bei seiner dritten Magenresection ausgeführt hat. Ich habe in den von mir behandelten Fällen nur eine einfache Lembert'sche Naht angelegt, deren genaues Liegen allerdings durch die von mir benutzte Controle durch den in das betreffende Darmlumen eingeführten Zeigefinger gesichert wurde. In allen Fällen, in denen die Darmlumina gut aufeinander passen, genügt meiner persönlichen Ueberzeugung nach eine einfache Naht; wo aber in dieser Hinsicht Schwierigkeiten entstehen, würde ich selbstverständlich die doppelte Naht bevorzugen.

Soll man nun den vernähten Darm in die Peritonealhöhle reponiren oder draussen liegen lassen? Eine überaus wichtige Frage, die jedoch nicht ganz leicht zu beantworten

[19]) Ueber die von Herrn Prof. Billroth ausgeführten Resectionen des carcinomatösen Pylorus. Wien 1881, S. 22.

ist. Zweifellos befindet sich der Darm in der Abdominalhöhle unter besseren Verhältnissen für die Heilung als draussen; aber wenn eine Perforation eintritt, so ist damit der Tod so gut wie unabweisbar. Ich habe nach dem Vorgange von SCHEDE [20]) die Darmschlinge draussen liegen lassen; in den von Prof. VOGT operirten Fällen wurde der Darm reponirt. Ich glaube nun, dass sich die Frage von selbst entscheidet, wenn man an dem oben abgegebenen Urtheil über die Verwerthung der Darmresection und Darmnaht festhält. Verwerfen wir dieselbe bei incarcerirten Hernies und führen wir die Operation überhaupt nur dann aus, wenn eine ordentliche Vorbereitung des Darmes ermöglicht ist, so ist die Gefahr des Darmgangrän, resp. des mangelhaften Verschlusses durch die Naht bei sorgfältiger Anlegung der letzten eine geringe, und wir können dann meist die sofortige Reposition des Darmes vornehmen. Hat man jedoch gegründeten Verdacht, es könnte der Verschluss nicht halten, so müsste man jedenfalls in der von SCHEDE angegebenen Weise verfahren.

[20]) Chirurgen-Congress 1879.

IX.

Einige Fälle von Nervenlähmungen und Nervennaht.

Von

Dr. Hoffmann,

Assistenzarzt der chirurgischen Klinik.

Unter den wegen Nervenaffectionen zur stationären Behandlung gekommenen Fällen sind einige, welche ein besonderes chirurgisches Interesse darbieten.

Neben Lähmungen des N. facialis, des radialis, ulnaris, medianus und peroneus kam auch ein Fall von Parese des N. accessorius zur Beobachtung.

Franz St., 17 J. alt, hatte sich 3 Jahre vor seiner Aufnahme in die hiesige Klinik in Berlin einer Operation unterworfen, wobei ihm 43 Lymphdrüsen aus der rechtsseitigen Hals- und Nackengegend exstirpirt wurden. $2^1/_2$ Jahr später war unter Schmerzen die Lähmung der rechten Nackenseite aufgetreten, die allerdings erst allmälig den jetzigen hochgradigen Charakter angenommen hat. Die Schulter der kranken Seite und der äusseren Schulterblattwinkel hingen stark herab, während der innere Winkel der Scapula stark emporgezogen war, wie dies die nebenstehende Abbildung deutlich vor Augen führt. Auf den constanten und inducirten Strom reagirten einzelne Muskelpartien des Cucullaris gut. Patient wartete eine längere elektrische Behandlung nicht ab.

Es ist anzunehmen, dass entweder die Angabe, die Lähmung sei erst lange Zeit nach der Operation aufgetreten.

nicht richtig ist und der Nerv gleich bei der Operation durchschnitten wurde, oder dass erst durch Narbencontrac-

Fig. 18.

tion allmälig eine Drucklähmung des N. accessorius zu Stande kam.

Von Ulnarislähmung seien zwei Fälle angeführt, welche wegen der hochgradigen Entwicklung der charakteristischen Lähmungserscheinungen bemerkenswerth erscheinen.

Johann B., 36 Jahre alt, Schlosser, hatte sich 16 Wochen vor seiner Aufnahme durch einen Fall aus dem Wagen eine Schulter-

luxation zugezogen, welche erst nach 3 Tagen reponirt wurde. Nach ungefähr 8 Wochen bemerkte Patient eine zunehmende Störung in der Gebrauchsfähigkeit des ganzen Armes und eine hochgradige Atrophie der Mm. interossei, sowie Taubheit im 4. und 5. Finger.

Fig. 19.

Die beigegebene Abbildung stellt den Zustand dar, wie er bei der Aufnahme vorhanden war: vollständig ausgeprägte Greifenklaue neben Schwund der Muskeln am Vorderarme. An Stelle der Mm. interossei sieht man rinnenförmige Vertiefungen in den Zwischenknochenräumen. Trotz des wochenlangen Bestandes gelang es doch noch, auf Reizung durch den constanten Strom Zuckungen im 1. und 2. M. interosseus zu erzeugen. Eine anhaltende elektrische Behandlung konnte nicht durch-

geführt werden, da Patient wegen eines anderen Leidens in die Klinik aufgenommen worden war und nur kurze Zeit in derselben verblieb.

Bei dem zweiten Fall von Ulnarisparese war der Erfolg der Therapie ein sehr erfreulicher.

Wilhelmine H., 19 Jahre, hatte sich durch einen Fall auf den Ellenbogen eine allmälig zunehmende Ulnarislähmung zugezogen. Da es durch den Fall wahrscheinlich in Folge von Absprengung von Knochentheilchen zur Bildung von freien Gelenkkörpern mit den durch dieselbe hervorgerufenen Beschwerden gekommen war, liess sich Patientin in die Klinik aufnehmen. Es zeigte sich, ähnlich wie bei dem vorigen Falle, eine hochgradige Atrophie der Mm. interossei. An der Stelle, wo der N. ulnaris über den Proc. cubitalis humeri verläuft, zeigte sich eine deutliche Verdickung der Nerven. Nach Entfernung zweier durchfühlbarer freier Gelenkskörper wurde auf die verdickte Stelle des Ulnaris eine Incision gemacht, der Nerv freigelegt und aus dem ihn dicht umgebenden narbigen Gewebe gelöst. Der Nerv selbst zeigte sich an dieser Stelle spindelartig verdickt. Mit der Heilung der Gelenkswunde besserte sich auch die Function des Nerven und bei der Entlassung zeigte sich eine deutliche Vermehrung der Muskelsubstanz des Mm. interossei und gute Functionirung der vom Ulnaris versorgten Muskeln, sei es nun, dass der sogleich eingeleiteten und 5 Wochen lang fortgesetzten elektrischen Behandlung oder der Freilegung und Dehnung des Nerven dieser günstige Erfolg zuzuschreiben war.

Die Nervennaht wurde wiederholt, und zwar sowohl bei frischen, wie älteren Durchtrennungen mit Erfolg ausgeführt. Sie geschieht in unserer Klinik ausnahmslos in der Weise, dass die, wenn nöthig, vorher angefrischten Nervenstümpfe zunächst mittelst weitgreifender Schlingen von stärkerem Catgut aneinander herangezogen werden. Bei diesem Acte ist die Lagerung und Haltung der Glieder von grosser Bedeutung, da es oft gelingt, grosse, bis zu 5 bis 7 Ctm. reichende Distanzen durch entsprechende Haltung der Glieder und Beugung in den benachbarten Gelenken auf ein Minimum zu reduciren (vergl. den instructiven Fall, welchen Dr. Kaspar in seiner Inauguraldissertation: „Zur Casuistik der Neurome. Ein Fall von traumatischem Neurom des N. medianus, geheilt durch Nervenresection und Naht.“ Greifswald 1883, aus der Privatklinik von Prof. Vogt mitgetheilt hat), dann werden durch feinste, nahe dem Schnittende der Nerven durchgeführte Catgutsuturen die Stümpfe gut adaptirt und bei grösseren Nervenstämmen noch ein oder mehrere paraneurotische Catgutschlingen über, neben und seitlich vom Nerven angelegt.

Diese Technik hat sich in allen Fällen durchaus bewährt, indem, wie gesagt, sowohl bei den primär wie secundär

zur Naht gelangenden Nervenverletzungen mit Ausnahme eines Falles Heilung erfolgte. In diesem einen Falle handelt es sich aber nicht um eine einfache Naht, sondern um eine Nervenplastik, und soll derselbe daher trotz des negativen Resultates hier genauer beschrieben werden.

Richard G., 22 Jahre alt, Landwirth, schoss sich am 10. September 1881 mit Schrot in den rechten Arm. Der Schuss drang in kurzer Entfernung von unten her in den Oberarm nahe dem Schultergelenk. Bald nach der Verletzung sollen krampfartige Zuckungen in der Unterarm- und Fingermuskulatur aufgetreten sein, sowie Ameisenkriechen in den Fingern. Beim Anlegen des ersten Verbandes wurden sofort einige Knochensplitter entfernt. Der Wundverlauf war ein so ungünstiger, dass dem Patienten die Amputation, resp. Exarticulation vorgeschlagen wurde, die derselbe jedoch ablehnte. Zu verschiedenen Zeiten wurden noch einige Sequester, darunter zwei grössere, und 28 Schrotkörner ausgestossen. Drei Fisteln, eine hinten, eine vorn und eine an der Innenseite des Oberarms, blieben bestehen. Das Gefühl soll in der ganzen Zeit nicht wesentlich gestört gewesen sein; dagegen blieb die sofort aufgetretene Lähmung der Streckmuskeln der Hand bestehen. Elektricität wurde nicht angewandt.

Bei der Aufnahme in die Klinik, welche am 4. December 1882 erfolgte, war folgender Status vorhanden: Patient ist ein kräftig gebauter Mann von gut entwickelter Muskulatur. Am rechten Oberarm bestehen die drei beschriebenen Fisteln, welche auf vom Periost entblössten Knochen führen. Der Arm kann nur wenig abducirt, der Unterarm wenig flectirt werden. Eine active Dorsalflexion der Hand ist unmöglich, eine solche der Finger nur ermöglicht durch die Interossei. Der rechte Arm ist im Ganzen schwächer entwickelt als der linke. Die Dorsalseite des rechten Unterarms ist so abgeflacht, dass man den dem Spatium interosseum entsprechenden Raum deutlich sehen kann. Das Gefühl ist überall normal.

Am 6. December wurde der nach innen mündende Fistelgang gespalten und mehrere kleine Sequester, sowie acht Schrotkörner extrahirt. Sodann wurde die Wunde bis in die Achselhöhle hinein erweitert und hier das centrale Ende des Nervus radialis aufgesucht. Beim Verfolgen in peripherer Richtung zeigt sich, dass der Nerv ungefähr an der Umbiegungsstelle nach hinten fest dem Knochen adhärirt und an dieser Stelle vollkommen durchtrennt ist. Das centrale Ende des Nerves endigt in bindgewebiger Verwachsung mit dem Knochen. Nun wurde das periphere Ende aufgesucht, und zwar in der Mitte zwischen Epicondylus externus und Insertion des Deltoides, und von hier aus central der Nerv weiter verfolgt. Es stellt sich hiebei eine Distanz der beiden Enden von 8 bis 10 Ctm. heraus, so dass an eine Vereinigung der beiden mit dem Knochen fest verwachsenen Nervenenden durch die Naht nicht gedacht werden kann. Die Nervenenden werden durch Fadenschlingen gesichert, die Wunden

offen gelassen und mit Listergaze bedeckt. Am folgenden Tage wird mit der Operation fortgefahren. Nachdem durch einen Assistenten an einem Hunde die beiden Nervi ischiadici freigelegt und die beiden Enden des Radialis wieder aufgesucht waren, werden aus dem Hundeischiadicis 12 Ctm. lange Stücke herausgeschnitten und diese zwischen die angefrischten Radialis-Stümpfe so eingenäht, dass die centralen Enden der Hundenervenstücke auch in dem Arm des Patienten central zu liegen kommen. Weil der Defect gerade dort lag, wo der Nerv um den Humerusschaft sich herumschlingt, musste der an dem peripheren Ende eingenähte Nerv zwischen Knochen und Muskeln in die dem centralen Nervenende entsprechende Wunde hindurchgeschoben werden. Es wurden dann Drainröhren eingelegt und die Wunde durch die Naht geschlossen; nur die erweiterten Fistelgänge wurden offen gelassen. In letzterer Wunde kam es zur Eiterung, während sich die ersteren ohne wesentliche entzündliche Erscheinungen schlossen. Das Verbandmaterial war Anfangs Listergaze, später Jodoformgaze.

Schon am Ende der ersten Woche nach der Operation wurde mit der Elektricität vorgegangen, und zwar mit dem constanten Strom so, dass die Anode auf den Plexus brachialis in der Supraclaviculargegend, die Kathode auf das periphere Ende am Ober- und Unterarm eingesetzt wurde. Nach Heilung der bei der Operation angelegten Wunden wurde die Kathode auch direct auf die Nahtstellen aufgesetzt. Die Muskeln des Unterarms wurden mit dem faradischen Strom behandelt; dieselben nahmen dadurch wieder etwas an Umfang zu. Eine Besserung hinsichtlich der Motilität trat aber nicht ein. Mitte Februar 1873 war im Wesentlichen hierin der gleiche Zustand vorhanden, wie bei der Reception des Patienten. Die Hand und die Finger stehen volarflectirt; eine active Dorsalflexion ist nicht möglich, nur die der Finger mittelst der vom Radialis nicht versorgten Interossei. Der Daumen vermag in geringem Grade abducirt zu werden, was auf die Wirkung des Abductor pollicis brevis bezogen werden muss. Die Sensibilität ist vollkommen intact; Patient vermag an allen Stellen präcise zu unterscheiden, ob eine Berührung mit der Spitze oder dem Kopf der Stecknadel geschieht. Die kleinsten Entfernungen, in welche 2 Cirkelspitzen noch getrennt wahrgenommen werden, sind die gleichen, wie an der gesunden Extremität; ebenso verhält es sich mit der Schnelligkeit der Leitung.

Wie aus der Krankengeschichte zu ersehen, ist der Versuch, den Nerv eines Hundes für den Menschen zu verwerthen, nicht geglückt. Trotzdem entmuthigt dieser Fall nicht, auf dem betretenen Wege fortzufahren. Der Ischiadicus vom Hunde ist eingeheilt, die Wunde hat sich darüber per primam geschlossen. Den Grund, dass sich die Leitung nicht wieder hergestellt hat, haben wir wohl darin zu suchen, dass die Operation erst $^5/_4$ Jahre nach der Verletzung gemacht worden ist, in welcher Zeit die Degeneration der Nerven so

weit vorgeschritten war, dass eine Wiederherstellung der Leitung unmöglich wurde. Nachdem es gelungen ist, Stücke von Kaninchenhornhaut auf die menschliche zu überpflanzen und menschliche Muskeln durch solche von Hunden zu ersetzen, ist jedenfalls ein Versuch, wie der obige, gerechtfertigt.

Nach einem Referat in den „Fortschritten der Medicin“ hat die neueste Experimentenreihe von Johnson (Bidrag till kännedomen om nervsutur och nervtransplantation) dasselbe Resultat ergeben, wie der unserige Fall. Die transplantirten Stücke waren eingeheilt, Leitung in derselben aber nicht vorhanden. Doch scheint mir die Frist, nach welcher die Versuchsthiere getödtet wurden — 23 bis 34 Tage nach der Operation —, eine zu kurz bemessene zu sein, um während dieser Zeit schon Leitung in den Nervenbahnen nachzuweisen.

Wir müssen dies um so mehr betonen, als nach einzelnen Erfahrungen selbst die uns zu Gebote gestellte Zeitfrist der Nachbehandlung unseres Patienten noch nicht allen Anforderungen genügt. Wir ersehen aus der einschlägigen Literatur, dass sich in einzelnen Fällen, trotz anfänglichen völligen Ausbleibens der Wiederherstellung der Leitung, doch nach Monaten deutliche Leitung nachweisen liess. Es dürfte vielleicht anzunehmen sein, dass der eingepflanzte Nerv nicht direct selbst die Wiederherstellung der Leitung übernimmt, sondern nur nach seiner Einheilung die Brücke darstellt, auf der die Regeneration vollendet wird.

X.

Zwei Fälle von Ectopia vesicae.

Von

Dr. Hoffmann,

Assistenzarzt der chirurgischen Klinik.

Von Ectopia vesicae kamen hier zwei Fälle zur Beobachtung. Wenn auch von keinem positiven Resultat eines Verschlusses berichtet werden kann, so sind sie doch wegen eines bei ihnen von Prof. Vogt versuchten neuen Operationsverfahrens von Interesse.

Bisher waren alle Bestrebungen der Operateure auf den verschiedensten Wegen dahin gegangen, die bestehende vordere Spalte durch einen Ersatz, von den äusseren Bedeckungen entnommen, zu decken. Da die auf diese Weise gebildete vordere Blasenwand als innere Auskleidung Granulationsgewebe oder höchstens Epidermis besitzt, ist der Effect der Operation ein höchst mangelhafter. Prof. Vogt ging bei seinem neuen Operationsplan von der Erwägung aus, dass es gelingen müsste, die ganze Blase aus Schleimhaut zu bilden, vorausgesetzt, dass die Ectopie nicht durch einen Defect, sondern eine Spaltbildung in der vorderen Blasenwand entstehe. Es wäre dazu nur nothwendig, die an der vorderen Bauchwand angewachsene Blasenschleimhaut abzulösen und sie sackförmig zu vereinigen. Dass dies möglich sei, hat er durch den von ihm operirten Fall bewiesen. *Um eine schnelle Heilung, wenn möglich per primam int., zu erzielen, sollte durch in die Ureteren eingeführte Katheter der Urin permanent abgeleitet und von der frisch genähten Wunde ab-*

gehalten werden. Gelegenheit, sein neues Operationsverfahren anzuwenden, wurde ihm durch folgenden Fall gegeben:

Die 7 Jahr alte Marie H. wurde, nachdem schon einige Male vorher vergebliche Versuche gemacht worden waren, die bestehende Blasenectopie zu schliessen, am 19. Juni 1882 in's Krankenhaus aufgenommen. Sie ist von schwächlichem Körperbau und schlecht entwickeltem Panniculus adiposus. Oberhalb der Symphyse ragt die ectopirte Blase als gut hühnereigrosser, ziemlich bedeutend convexer Tumor hervor. Am unteren Rand der Schleimhaut sind deutlich die schlitzförmigen Mündungen der Uretheren sichtbar, aus denen in wechselnden Pausen der Urin herauskommt. In dieselben lassen sich mit Leichtigkeit NÉLATON'sche Katheter Nr. 5, welche an ihrer Spitze ein mit einer glühenden Nadel gebranntes Loch haben, einführen und durch dieselben fliesst der Urin ungehindert ab. Neben der Blase sind mehrere grosse Hautwülste und Narben, Residuen von früheren Operationsversuchen, sichtbar. Nachdem die Katheter 24 Stunden lang ohne Störung liegen geblieben waren, wurde am 4. Juli 1882 die Operation ausgeführt. Es wurde zunächst die Schleimhaut der hinteren Blasenwand vom Rande des Defectes aus ringsherum centripetal zu den Uretherenmündungen hin abpräparirt und sodann sackförmig über denselben durch LEMBERT'sche Nähte vereinigt.

Darauf wurde ein Hautlappen an der linken Seite des Defectes gebildet, der bis zur Clitoris reichte; dieser wurde an den oberen Rand des Defectes genäht und bildet ein Dach über die vorher gebildete sackförmige Uretherenrinne. Schliesslich wurden die beiden Clitorishälften noch über den Uretherenkathetern und auch mit der vorher gebildeten Rinne durch Nähte vereinigt. Schon während der Operation zeigte der Decklappen der neugebildeten Blase zum Theile eine livide Verfärbung und bot wenig Aussicht, erhalten zu werden, da der Schnitt vielfach durch Narbengewebe geführt werden musste. Die Wundfläche wurde mit Salicyllösung abgespült und mit Jodoformgaze verbunden. Die unteren Extremitäten wurden auf einer Schiene befestigt, um die Bewegung derselben möglichst zu verhüten, und die Uretherenkatheter in ein Uringlas geleitet.

In den ersten Tagen nach der Operation war der Verlauf ein günstiger. Die Temperatur stieg zwar des Abends auf 38° — 38·6°, doch war örtlich der Zustand ein befriedigender. Am 5. Tage musste eine Partie des Hautlappens, die gangränös geworden war, abgetragen werden. In den nächsten Tagen, in denen öfters Koth mit der Wunde in Berührung kam, trat ein starker Uretherenkatarrh unter den bedenklichsten Erscheinungen in den Vordergrund, obwohl bei den ersten Anzeichen desselben die Uretherenkatheter sofort entfernt wurden. Der Urin reagirte stark alkalisch und enthielt reichlich Eiterkörperchen; Druck auf das Abdomen war sehr schmerzhaft. Es stellte sich heftiges und anhaltendes Erbrechen ein, und während die Temperatur nicht über 38·6° stieg, collabirte die kleine Patientin immer

mehr. Am 14. Juli trat unter starken convulsivischen Anfällen der Exitus ein.

Die Obduction ergab als Todesursache einen acuten Nachschub zu einer ausgedehnten chronischen Pyelonephritis, sowie beiderseitige Urethritis. Peritonitis war nicht vorhanden.

Wenn so der beschriebene Fall auch ein negatives Resultat gab, so beweist er doch, dass diese Operationsmethode ausführbar ist und ermuthigt zu neuen Versuchen. Es sollte deshalb auch an dem zweiten Falle, der hier zur Beobachtung kam, in gleicher Weise operirt werden. Es handelte sich um einen kräftigen Knaben von 9 Jahren, an dem noch kein operativer Verschluss versucht worden war. Nachdem bei ihm die Epispadie der Glans penis mit gutem Erfolge nach der THIERSCH'schen Methode operativ geschlossen war, sollte auch die Penisrinne bedeckt und dann nach Einlegung *der permanenten Uretherendrainage* die Blase circulär abgelöst, in der Mitte vereinigt und durch Hautlappen die geschlossene Blase plastisch bedeckt werden. Der Kranke wurde jedoch durch seine Eltern vorläufig einer weiteren Behandlung entzogen. Bei seiner guten Gesundheit, normalen Beschaffenheit und Narbenlosigkeit der Bauchhaut hätte hier sicher auf einen günstigeren Erfolg der Operation gerechnet werden können.

XI.

Ein Fall von Kehlkopf-Exstirpation.

Von

Dr. Schmidt,

Assistenzarzt der chirurgischen Klinik.

Aus der Literatur sind im Ganzen 53 Operationen dieser Art bekannt, von diesen führte die letzte Prof. Vogt im Februar dieses Jahres aus. Derselbe wandte statt der Trendelenburg'schen Tamponcanüle, um ein Herabfliessen von Blut in die Trachea zu verhindern, einen einfacheren und dabei sicheren Verschluss der Luftröhre an, welcher gerade wegen seiner Einfachheit in weiteren Kreisen bekannt zu werden verdient.

Die kurzgefasste Krankengeschichte dieses interessanten Falles lautet: Ida Steffen, 29 Jahre alt, aus Langenhagen, empfand seit dem Juli 1882 Druck im Halse und Schlingbeschwerden. Ende October v. J. steigerten sich in einer Nacht plötzlich die Schmerzen so, dass selbst der Speichel nicht mehr herunter wollte. Zur Ernährung dienten nur ganz geringe Mengen flüssiger Nahrung, so dass Patientin bald zum Skelet abmagerte.

Am 5. Februar 1883 liess Patientin sich in's hiesige Universitäts-Krankenhaus aufnehmen und drang, um dem sicheren Verhungerungstode zu entgehen, energisch auf eine Operation. Die laryngoskopische Untersuchung liess eine bläulichgraue, kleinbohnengrosse Geschwulst in der Gegend der Cartilagines Santorini wahrnehmen. Die Sondirung des Schlundes ergab eine impermeable Strictur in der Gegend des Ringknorpels.

Die Diagnose lautete deshalb: „Impermeable Strictur des Oesophagus, bedingt durch Carcinom der hinteren Larynx- und vorderen Oesophaguswand."

Am 15. Februar wurde trotz der Complication einer starken Bronchitis die Exstirpation des Kehlkopfes vorgenommen, nachdem als vorbereitende Operation am 11. die tiefe Tracheotomie vorausgegangen war.

Um ein Hinabfliessen von Blut in die Luftröhre zu verhindern — ein wichtiges Moment bei der vorhandenen starken Bronchitis —, wurde in der ROSE'schen Lage operirt, vorher aber noch eine TRENDELENBURG'sche Tamponcanüle eingelegt.

Nach einem Längsschnitt in der Mittellinie vom Zungenbein bis unter den Ringknorpel wurden die Weichtheile mit dem Perichondrium vom Kehlkopf abgehebelt, die eintretenden Arterien doppelt unterbunden und durchschnitten.

Auf diese Weise wurde der Kehlkopf bis auf seine hintere Wand freipräparirt, die Trachea unterhalb des Ringknorpels durchtrennt und mit einem dazu eigens präparirten Schwammstöpsel verschlossen.

Dieser Trachealtampon war von Prof. VOGT in der Weise hergestellt, dass um einen Cylinder aus aseptisch zubereitetem Feuerschwamm Jodoformgaze gewickelt war bis zur Dicke des Trachealumens. Die jetzt überflüssig gewordene Tamponcanüle wurde mit einer einfachen vertauscht.

Der Verschluss war ein so vorzüglicher, dass der aus der Trachealcanüle ausgehustete Schleim nicht einmal eine Spur von blutiger Tinction zeigte. Jetzt wurde der Kehlkopf von unten nach oben mit der Epiglottis ausgelöst und dabei ein einige Centimeter langes Stück aus der vorderen Pharynx- und Oesophaguswand mit fortgenommen. Hiebei zeigte es sich, dass die carcinomatöse Strictur unterhalb des Ringknorpels circulär noch tiefer in den Oesophagus hinabreichte. Neben derselben gelangte der kleine Finger in eine Höhle, welche fast bis an's Sternum reichte und durch Abscedirung entstanden war.

Von einer weiteren Exstirpation dieser Theile musste der grossen Ausdehnung wegen natürlich abgesehen werden und wurde deshalb die selbst für Sonden impermeable Oesophagusstrictur mit dem Finger nur so weit dilatirt, dass eine Schlundsonde eingeführt werden konnte, durch welche der Patientin noch auf dem Operationstische ein wenig Wein eingeflösst wurde. Der beschriebene Verschluss der Luftröhre bewährte sich ausgezeichnet, so dass auch nicht eine Spur von Flüssigkeit in die Trachea eindringen konnte.

Die Wunde wurde mit Jodoformgaze ausgestopft und der Verband angelegt.

Beim Durchschnitt des Kehlkopfes erwies sich die hintere Wand besonders um die Cart. Santorini herum fest infiltrirt. Die mikroskopische Untersuchung ergab ein Epithelialcarcinom.

In den nächsten Tagen schwankte die Temperatur zwischen 37 und 38·5° C., stieg am Abend des vierten Tages sogar auf 39°, doch war diese Steigerung mit Sicherheit auf die inzwischen eitrig gewordene Bronchitis zurückzuführen, da die Wunde bei dem täglich vorgenommenen Verbandwechsel stets trocken und gut aussah.

Täglich wurde auch der mit Jodoformgaze umwickelte Tracheatampon erneuert. Diese Art des Verschlusses der Trachea zeigte sich auch in der Folge von sicherer Wirkung, nie war bei der täglichen Irrigation der Wunde auch nur ein Tropfen in das Lumen eingeflossen. Es hat also diese von Vogt angewandte Methode ausser der Einfachheit und Billigkeit auch noch den Vorzug vor der Tamponcanüle, dass der Verschluss stets ein sicherer ist, was man von der Tamponcanüle leider nicht immer sagen kann.

Um die Expectoration durch Verflüssigung der Secrete zu erleichtern, zerstäubte ein kleiner Dampfspray fast unausgesetzt eine Lösung von Glycerin und etwas Kochsalz in destillirtem Wasser.

Die Ernährung der Patientin fand durch Zuführung von Milch mit Ei, Bouillon mit Ei und Wein vermittelst der permanent liegenbleibenden Schlundsonde statt. Jedoch erholte sich die schon zu sehr heruntergekommene Patientin nicht mehr und ging am siebenten Tage nach der Operation an Entkräftung zu Grunde.

Die Temperatur hatte in der letzten Zeit die normalen Grenzen nicht mehr überschritten.

Es ist in diesem Falle nur zu bedauern, dass die Patientin nicht einige Monate früher, wo sie noch bei Kräften war, sich zu dieser Operation entschlossen hat, welche jetzt nur aus rein humanen Rücksichten, um die Kranke vor dem elenden Hungertode zu retten, unternommen werden konnte.

XII.

Zwei Fälle von Struma-Exstirpation.

Von

Dr. Schmidt,

Assistenzarzt der chirurgischen Klinik in Greifswald.

In den Ebenen von Norddeutschland ist der Kropf bisher nur in ganz vereinzelten Exemplaren beobachtet worden und sollen besonders die niedrigen Meeresküsten einen sichern Schutz gegen denselben gewähren. BARDELEBEN[1]) hat ihn zum Beispiel während seiner langjährigen Thätigkeit in Greifswald nur zweimal gesehen. In neuerer Zeit scheint er aber auch hier öfter vorzukommen, dafür spricht, dass Prof. VOGT in der kurzen Zeit von $1^1/_2$ Jahren nicht allein 9 Strumafälle aus ein und derselben Gegend zwischen Barth und Stralsund in seiner Behandlung gehabt, sondern noch zahlreiche andere in Greifswald und Umgebung beobachtet hat.

Uebrigens hebt BARDELEBEN einer neuesten Mittheilung zufolge (Verhandlungen des letzten Chirurgen Congresses) eine auffällige Zunahme der Kropffrequenz für Berlin hervor und deutet dabei auf einen etwaigen Zusammenhang mit den dortigen Trinkwasserverhältnissen hin.

Eine ähnliche Vermehrung der Kröpfe lässt sich auch für Greifswald und Umgegend constatiren, so zum Beispiel ist es hier allgemein bekannt, dass die Hebammen die Kreissenden vor jeder starken Ueberstreckung des Kopfes dringend warnen, indem sie auf die mögliche Entstehung eines Kropfes hinweisen. Es geht hieraus jedenfalls hervor,

[1]) Vergl. Eulenburg's Real-Encyclopädie. Bd. XIII, pag. 217.

dass Kropf hier öfter beobachtet sein muss, da sonst diese Besorgniss vor einer derartigen Entstehung desselben völlig unerklärlich wäre. Andererseits weist uns die Annahme dieses ätiologischen Zusammenhanges auf die später zu erwähnenden Ausführungen Freund's hin.

Abgesehen von der Struma vasculosa, welche auch hier als Begleiterscheinung bei Morbus Basedowii beobachtet wird, kommen besonders die Formen der einfach hyperplasirenden und der Struma cystica vor.

Endemisch scheint der Kropf in einem sehr niedrig liegenden, sumpfigen District zwischen Barth und Stralsund zu sein, wo auch Anfälle von Wechselfieber nicht zu den Seltenheiten gehören.

Soweit es sich feststellen lässt, sind bis zum Jahre 1882 in der Greifswalder Klinik keine Exstirpationen von Strumen gemacht worden, sei es, dass früher Kröpfe in unserer Gegend überhaupt seltener oder die Operateure diesen Eingriffen abhold gewesen. Erst Prof. Vogt ist es vorbehalten geblieben, 2 Kropf-Exstirpationen im Wintersemester 1882/83 zu machen.

Es handelte sich in dem einen Falle um einen wallnussgrossen, auf dem Ligamentum hyo-thyreoideum sitzenden Kropfknoten im Processus pyramidalis der Schilddrüse, welcher rasch zur Entwicklung und Wachsthum gelangt war und deshalb die Entfernung nahe legte, im zweiten um eine sehr grosse, die ganze Schilddrüse einnehmende, ringförmige Struma, deren Seitenhörner die Trachea rings umwachsen und seitlich comprimirt hatten. Von der vorderen medianen Brücke erstreckte sich ausserdem ein zungenförmiger Lappen nach oben bis zum Zungenbein und ein anderer unter das Sternum hinab.

Ich lasse die Krankengeschichte beider Fälle hier kurz folgen:

1. Fall. Bertha Schlutow stammt aus Greifswald, wo Kropf nur sporadisch vorkommt, ist 22 Jahre alt, Dienstmädchen. Hereditäre Belastung ist auszuschliessen, da in ihrer Familie niemals Kröpfige existirten. Ihr Leiden gab sich zuerst in einem dicken, fleischigen Hals kund. Eine deutlicher sich abgrenzende Schwellung trat erst in ihrem 7. Jahre ein, war etwa apfelgross. Eine 16 Monate consequent durchgeführte Behandlung mit Jodsalbe äusserlich und Jodkali innerlich hatte allerdings eine wahrnehmbare Verkleinerung zur Folge, zugleich aber auch eine so hochgradige Abmagerung und Schwächung der Patientin, dass dieselbe diese Cur aussetzte und sich erst durch einen mehrmonatlichen Aufenthalt auf dem Lande erholte. In ihrem 11. Jahre soll die Geschwulst faustgross geworden sein, jedoch nur bei stärkeren Anstrengungen, Treppensteigen etc. Beschwerden ge-

macht haben. Prof. HUETER brachte damals durch $^1/_4$ Jahr lang fortgesetzte Injectionen von LUGOL'scher Lösung eine Besserung hervor, die jedoch nur eine ganz kurze Zeit anhielt. Die Geschwulst wuchs langsam, aber stetig, sichtlich stärker bei länger fortgesetzten schweren Arbeiten. Herzpalpitationen hat Patientin nie bemerkt, ebensowenig ein Grösserwerden der Schwellung bei Eintritt der immer sehr reichlichen Menstruation. In letzter Zeit wurden die Beschwerden immer hochgradiger, Athemnoth trat bei schweren Arbeiten, Treppensteigen und schneller Bewegung ein. Bei jeder stärkeren Drehbewegung ihres Kopfes wurde ihr plötzlich die Luft knapp, die Athmung jedoch sofort freier, sobald die normale Haltung des Kopfes wieder eingenommen wurde.

Beim Schlucken besonders fester Speisen bleibt der Bissen in der Gegend der Cartilago cricoidea sitzen und kann stets erst durch Wassertrinken hinunter befördert werden, weshalb Patientin am liebsten nur flüssige, weiche Speisen geniesst. — Um von diesen sich stetig mehrenden Beschwerden befreit zu werden, entschliesst sich Patientin zur Operation.

Status praesens. Graciler Knochenbau, mässig entwickelte Muskulatur und Unterhautfettgewebe. Kopf stark nach hinten übergeneigt, das Kinn kann nicht auf die Brust gelegt werden. Gesicht etwas gedunsen, cyanotisch. Stimme hat ein raubheiseres Timbre.

Die ganze vordere und seitliche Halsgegend (siehe Fig. 20) wird von einer hufeisenförmigen, nach oben offenen höckerigen Geschwulst eingenommen, welche ihrer Lage nach der allerdings colossal vergrösserten Glandula thyreoidea entspricht. Die scharf begrenzten Aussenränder der Schwellung entsprechen jederseits einer von den beiden Processus mastoidei senkrecht nach unten gezogenen Linie. Der convexe Theil des Hufeisens lässt sich bis unter das Manubrium sterni verfolgen, dort sich aber anscheinend ziemlich deutlich abgrenzen. Vom medianen concaven Theile der hufeisenförmigen Geschwulst ragt ein zungenförmiger, hühnereigrosser Lappen in die Höhe bis in die Gegend der Cartilago thyreoidea. Hinter beiden Sternocleidomastoidei sieht man im Bogen die Carotiden direct unter der Haut in einer Länge von 8 bis 10 Ctm. pulsiren. Ueber die Höhe der Geschwulst verlaufen 6 bis 8 rabenfederkieldicke, bläulich durchschimmernde Venenstämme. Bei Schluckbewegungen steigt die Geschwulst mit dem Kehlkopf nach oben. Die Haut über ihr ist verschieblich, ebenso lässt sich die ganze Geschwulst etwas auf ihrer Unterlage verrücken, jedoch ist ein Stiel nicht durchzufühlen.

Die Palpation der Struma ergibt mehrere wallnuss- bis hühnereigrosse, sehr derb feste Knoten, welche von Gewebe aus deutlich körnigem Gefüge und von weicheren Partien umgeben sind. Fluctuation ist selbst an diesen weicheren Stellen der Geschwulst nicht nachzuweisen. Durch Compression lässt sich der Tumor nicht verkleinern. Blutgeräusche sind nicht vorhanden. Die Auscultation des

Herzens ergibt einen stark accentuirten II. Pulmonalton, die Percussion eine Vergrösserung des Herzens nach rechts hin. An den Lungen ist nichts Abnormes zu eruiren. Im Urin kein Eiweiss; kein Exophthalmos. Die Pupillen, kaum stecknadelkopfgross, reagiren gut. Umfang

Fig. 20.

des Halses unter dem Kinn 39 Ctm., über dem Sternum ebensoviel, grösste Circumferenz 41 Ctm., Höhe der Struma 11 Ctm., grösste Breite 25 Ctm. Bei seitlich auf die Struma ausgeübtem Druck tritt Dyspnoë ein.

Am 8. März Exstirpation.

Am Tage vor der Operation wurde zur ungefähren Bestimmung des Blutgehaltes die grösste Circumferenz des Halses gemessen, nachdem die Patientin 10 Minuten lang den Kopf hatten herunterhängen lassen; sie betrug $3^1/_2$ gegen 41 Ctm. in normaler Haltung. Chloroform wird nur im Anfange der Operation gewährt, im weiteren Verlaufe nur ab und zu einige Tropfen. Patientin befindet sich in fast

aufrechter Haltung auf dem Operationstische, der Kopf wird fest von einem Assistenten fixirt gehalten. Der grosse senkrechte Hautschnitt begann in der Medianlinie oberhalb des Zungenbeines und wurde bis zum Sternum geführt. Auf die Mitte dieses Schnittes wurde ein Kreuzschnitt aufgesetzt, jederseits bis zum hinteren Rande des Musculus sternocleidomastoideus, die dreieckigen Lappen sorgfältig bis zu ihrer Basis frei präparirt. Die Musculi sterno-thyreoidei und hyoidei werden geschont, mehrere oberflächliche Venen doppelt unterbunden und durchschnitten. Darauf wird in der Medianlinie direct auf die Strumakapsel eingedrungen und sorgfältig alle Bindegewebsschichten zwischen zwei Pincetten getrennt. Nun gelang es ziemlich leicht mit dem Finger oder Scalpellstiele den rechten Lappen der Geschwulst zu isoliren; die festeren Verbindungsstränge, in denen man gewöhnlich die Blutgefässe durchschimmern sah, wurden isolirt und doppelt unterbunden.

Unterdess war Patientin aus der etwa $^1/_2$ Stunde dauernden Narkose erwacht und verlangte mit ziemlich lauter und klarer Stimme öfters nach Wasser.

Bei der Exstirpation des linken Lappens, dessen Ausschälung noch leichter gelang, musste die Trachea ganz nach der rechten Seite herübergezogen werden, da der hintere Theil dieses Lappens sich ganz hinter Trachea und Oesophagus geschoben hatte, die Luft- und Speiseröhre also ringförmig umgab. Hiebei kam in Begleitung eines Gefässes ein Nerv zum Vorschein, welcher nicht geschont werden konnte, da er direct durch das Strumagewebe verlief. Soeben bittet Patientin noch mit lauter Stimme um Wasser, sofort aber mit Durchschneidung des Nerven sinkt die Stimme zum Flüstern herab und blieb so auch in der Folge. Es war also dieser etwas abnorm verlaufende Nerv der Nervus recurrens gewesen; seine Erhaltung war leider nicht möglich. Darauf wurde zur Auslösung des von der Verbindungsbrücke entspringenden substernalen und des nach oben zur Cartilago thyreoidea emporsteigenden Lappens geschritten. Die Ausschälung gelang überraschend leicht, da die Knoten mit der Umgebung nur durch lockeres Bindegewebe zusammenhingen. Jetzt war die Geschwulst bis auf den mit breiter Basis fest auf der Trachea aufsitzenden Stiel isolirt; derselbe war aber so innig mit derselben verbunden, dass er mit dem Thermokauter abgebrannt werden musste. Zur Schonung der Musculi sternothyreoidei und hyoidei wurde die Struma in der Medianlinie durchtrennt und unter den Muskeln hervorgezogen. Jetzt sah man Kehlkopf und Trachea frei in der Wunde liegen, aussen die Carotiden pulsiren. Die ganze Höhle wurde nun mit 5 Procent. Chlorzinklösung sorgfältig ausgetupft, 2 Drains eingelegt, die unter dem Sternum gelegene Höhle, an deren Grunde man den Bogen der Aorta pulsiren fühlen konnte, mit Jodoformgaze fest ausgestopft. Nur die oberen und seitlichen Wundränder wurden genäht, die unteren offen gelassen und ein aseptischer Verband um-

gelegt. Kopf und Hals werden durch eine Papp-Cravatte in extendirter Stellung fixirt. — So war die Operation beendet, welche $3^1/_2$ Stunden gedauert hatte. — Etwa 100 Ligaturen waren in der Wunde zurückgeblieben. Nach der Operation klagt Patientin über grosse Schwäche und Schluckbeschwerden. Sie erhält eine Morphiuminjection und Wein. T. 37·8. P. 90. R. 22.

Status praesens vom 9. T. 37·2 bis 37·8. Verbandwechsel, Wunde wird mit Chlorzinkwatte gereinigt. Der Jodoformtampon bleibt liegen. Constant Flüsterstimme.

Status praesens vom 10. T. 39 1 bis 39·9. Bedeutende Schluckbeschwerden, P. verschluckt sich sehr leicht und oft. Deshalb wird die Magensonde eingeführt und P. nach und nach $^1/_2$ Liter warmer Milch mit Ei eingegossen.

Status praesens vom 11. T. 39·2 bis 39·9 P. 122. R. 30. Verband wird gewechselt, die Nähte entfernt, die Wunde, welche übrigens nur wenig secernirt, mit Carbol gereinigt, die Tampons, die sich ganz mit Flüssigkeit vollgesogen hatten, herausgenommen und durch neue ersetzt. In der Tiefe beginnt sich der graue Belag und der Brandschorf abzustossen und werden gute Granulationen sichtbar. In der unteren Partie der linken Lunge hört man reichlich gross- und mittelblasige Rasselgeräusche. Dämpfung ist nicht vorhanden. Expectoration geht dabei schlecht von Statten.

Status praesens vom 12. T. 39·5 bis 39·7. P. 160. R. 33. Die Schluckbeschwerden bestehen fort, P. wird immer schwächer. Es tritt sodann Trachealrasseln und die Erscheinung des Lungenödems ein. Die linksseitige Bronchitis ist stärker geworden, da in Folge der zunehmenden Schwäche der Patientin trotz Aether und Moschus-Injectionen nichts expectorirt wird. Das Bewusstsein schwindet, die Athemzüge werden schnappend.

In der Nacht wird noch die Tracheotomie gemacht und das Oedem durch Aussaugen entfernt. Trotzdem tritt gegen 7 Uhr Morgens der Tod ein.

Die Section wird leider verweigert, doch wird der Kehlkopf und die Luftröhre mit dem Oesophagus herausgenommen. Die Luftröhre ist seitlich comprimirt und zeigt das exquisite Bild der Erweichung und des säbelscheidenartigen Zusammenfalles. Die Knorpelsubstanz ist völlig geschwunden, an ihre Stelle ist Bindegewebe getreten. Auf der linken Seite wird der Nervus recurrens heraus-präparirt und erweist sich als durchschnitten.

Der 397 Gr. schwere Kropf besteht aus einer einfachen Hyperplasie mit multipler colloider Entartung. Im rechten sowohl wie im linken Lappen finden sich ausserdem mehrere kirsch- bis kleinwallnussgrosse, von einer festen fibrösen Kapsel umgebene Höhlen, die mit geronnenem Blute gefüllt sind.

In ihre natürliche Lage zur Trachea und Oesophagus gebracht, stellt die Geschwulst eine hinten offene Spange dar, deren sich verjüngende, die Luft- und Speiseröhre ringförmig umgebende Schenkel sich bis auf 1 Ctm. Entfernung nähern und in situ durch lockeres Bindegewebe zusammenhingen. *Es gehört diese Struma also zu den seltenen retroösophagealen ringförmigen, deren Bestand schon bei Lebzeiten durch die bedeutenden Schluckbeschwerden wahrscheinlich gemacht war.* Die vordere Commissur ist etwa 6 Ctm. breit, 3 bis 4 Ctm. hoch und hat nach oben und unten je einen ca. 6 Ctm. langen zungenförmigen Ausläufer, welch' letzterer sich bis unter das Sternum erstreckt.

Betrachten wir diesen Fall epikritisch, so können wir nur auf dem Wege des Ausschlusses anderer Ursachen, für den am 5. Tage eintretenden tödtlichen Ausgang eine Erklärung gewinnen. Der Blutverlust bei der Operation war zu unerheblich, als dass auf ihn für den eintretenden Kräfteverfall der Kranken Rücksicht genommen werden müsste. Der Wundverlauf war in der ganzen Nachbehandlungszeit ein durchaus normaler. Es gelang durch das primäre Offenhalten der Höhlenwunde jeglicher Secretverhaltung vorzubeugen und war, wie wir beschrieben, durch die gewählte Verbandmethode die Secretion überhaupt gering. Durch die angewandte Fixation des Kopfes gelang es, im ganzen Verlaufe alle Störungen, welche direct eine Torsion oder Abknickung der Trachea hätten veranlassen können, auszuschliessen. Eine Aspirations- oder Schluckpneumonie wurde ebenfalls verhindert; es zeigten sich zu keiner Zeit Erscheinungen, welche hätten auf diese zurückgeführt werden können. Das einzige Symptom blieb die vom 3. Tage an merklich hervortretende Veränderung am Respirationsmodus neben dem frequenten Pulse. Die Athembewegungen wurden ganz unregelmässig und oberflächlich. Wenn auch dazwischen wieder eine Periode ruhigeren Athmens eintrat, so blieb doch das veränderte Bild der Respiration bestehen, bis es unter zunehmender Schwäche der Patientin und vermehrter Dyspnoe, stärkerer Secretion von Trachea und Bronchien in Trachealrasseln überging. Unwillkürlich musste man an eine Innervationsstörung im Bereiche der Athmungsorgane denken. Da aber die constatirte einseitige Durchtrennung des Nervus recurrens nach allen Erfahrungen hierfür nicht verantwortlich gemacht werden konnte, so wird uns die Vermuthung aufgedrängt, es möchte bei der Operation selbst der linke Vagus lädirt sein. Derselbe war ja entschieden bei der ausgedehnten Blosslegung und Hervorzerrung der Carotiden selbst mittelst Finger und Wundhaken längere Zeit dislocirt gewesen. Lag somit auch sicher keine directe Verletzung vor,

so konnte doch in Folge hiervon vielleicht durch hinzukommende Infiltration oder ödematöse Schwellung an und um denselben eine Leitungsstörung mit bedingt werden. Nach der Sachlage können wir für den schliesslichen Ausgang eine andere Erklärung nicht gewinnen.

Ein Durchblick der uns zugänglichen Literatur gibt uns neben der Thatsache, dass die bei der Operation vorgekommene Nervenverletzung an und für sich niemals die Ursache einer lebensgefährlichen Complication abgegeben hat, keinen in Vergleich zu stellenden Anhalt für eine andere Erklärung.

Deibel [2]) ist auf Grund mehrerer von ihm angeführter, glücklich verlaufener Fälle in seiner Inauguraldissertation zu dem Schluss gekommen, dass einseitige Vagusverletzung beim Menschen an und für sich keine letale Operation sei, da zwar „unmittelbar nach einer etwaigen Verletzung eines Vagus die Action des Herzens und der Lungen temporär gestört sei, die Function dieser Organe sich jedoch bald wiederherstelle." Morell Mackenzie. [3])

Diese Ansicht mag für kräftige, ungeschwächte Individuen zutreffen, für schwächliche aber nicht. Durch die Durchschneidung eines Vagus werden die Lungenvasomotoren derselben Seite gelähmt und der dadurch gesetzte grössere Blutreichthum liefert für die vielleicht durch Verschlucken gelieferten Entzündungserreger ein günstig vorbereitetes Feld. Landois. [4])

Bestärkt sind wir in dieser Ansicht durch die neueste Mittheilung von B. Riedel [5]), der nach Durchschneidung des linken Vagus eine eitrige, lediglich auf die linke Seite beschränkte Bronchitis entstehen sah, an welcher der durch das lange, der Operation vorausgegangene Krankenlager geschwächte Patient zu Grunde ging. Er schliesst mit den Worten: „Die Durchschneidung eines Vagus ist bei geschwächten Individuen kein gleichgiltiges Ereigniss, da sie zu Bronchitis führen und dadurch den Tod des Individuums verursachen kann."

Es ist nun unsere Ueberzeugung, dass auch unsere Patientin, geschwächt wie sie war, an der durch die Innervationsstörung bedingten Bronchitis zu Grunde gegangen ist.

2. Fall. Der zweite Fall betrifft ein junges Mädchen, welches sich mit einem auf dem Ligamentum hyothyreoideum sitzenden, vom

[2]) Ueber traumatische Vagusparalyse beim Menschen, p. 21.
[3]) Deutsche Uebersetzung. 1880. Theil I, pag. 582.
[4]) Physiologie. Auflage I, pag. 688.
[5]) Zur Casuistik der Vagusverletzung. Berliner klinische Wochenschrift Nr. 23.

Processus pyramidalis ausgehenden, etwa hühnereigrossen, prall-elastischen Kropfknoten vorstellte. Derselbe wurde vor 5 Jahren zuerst als bohnengrosses Knötchen bemerkt und wuchs in der letzten Zeit sehr schnell zu seiner jetzigen Grösse heran ohne Beschwerden zu verursachen. Um diesen Schönheitsfehler loszuwerden, entschloss sich Patientin zur Exstirpation. Dieselbe gelang von einem kleinen senkrechten Längsschnitt über die Höhe der Geschwulst leicht und erwies sich letztere bei der mikroskopischen Untersuchung als eine rein parenchymatöse Struma des Processus pyramidalis. Die Wunde wurde gründlich mit 5 Procent Carbolsäurelösung desinficirt, mit Chlorzink abgetupft und nach Einlegung eines kleinen Drainrohres durch Nähte geschlossen.

Die Heilung erfolgte ohne Zwischenfälle in 8 Tagen per primam intentionem.

Wir werden hiernach wenigstens zunächst für die Verhältnisse unserer Gegend den schon oben motivirten Grundsatz betonen, dass es bei den gewöhnlichen Formen der Struma parenchymatosa hier zu Lande, wenn überhaupt eine Operation in Frage kommt, sich um die Entfernung des kleinen Kropfes handeln dürfte, sobald an ihm ein rascheres Wachsthum bemerkt wird, während bei den colossalen Tumoren lediglich die Indicatio vitalis massgebend sein darf. Für die übrigen hier zu Lande in Behandlung gelangenden Kropfformen, unter denen wesentlich nur der Cystenkropf in Betracht kommt, würden Exstirpationen kaum nothwendig sein, da sie nach unseren hiesigen Erfahrungen durch die Jodbehandlung, deren Versuch ja von vornherein bei den meisten Kropfformen indicirt ist, zurückgehen, stationär bleiben oder auf Punction und Injectionen meist zum Schwinden oder Verkleinern gebracht werden können.

In neuester Zeit ist vom Prof. Vogt bei einem angeborenen Kropf eines 7jährigen Kindes und ebenso bei einer in 6 Wochen zu bedeutendem Umfang angewachsenen Struma parenchymat. eines jungen Mädchens die Electrolyse in Anwendung gebracht. Das definitive Urtheil über diese Behandlung steht noch aus.

XIII.

Uebersicht

über die

in der chirurgischen Klinik zu Greifswald 1882/83

ausgeführten grösseren

Amputationen, Exarticulationen und Resectionen.

Zusammengestellt von

Dr. E. Hoffmann und **Dr. F. Schmidt,**

Assistenzärzten der chirurgischen Klinik.

I. Statistik.

Von vorneherein sei bemerkt, dass die folgende Statistik den Zweck hat, die Indicationen, die Art der Operation und die Mortalität derselben zu zeigen, nicht aber functionelle Resultate in Berücksichtigung zu ziehen.

Wir haben uns die Statistik von VOLKMANN und BILLROTH zum Muster genommen und theilen nach dem Vorgange derselben die Operationen ein in

complicirte und nicht complicirte.

Zu den complicirten werden die Doppeloperationen, die bei septikämisch oder pyämisch Inficirten, oder bei multiplen grossen Verletzungen ausgeführten Operationen und schliesslich diejenigen Fälle gerechnet, in denen die Operirten an intercurrenten, mit der Operation nicht in directem Zusammenhang stehenden Krankheiten starben.

Alle übrigen sind nicht complicirte Fälle. Es wurden im Ganzen 51 Amputationen und Exarticulationen und 62 Resectionen ausgeführt.

Amputationen und Exarticulationen.

A. Nicht complicirte Fälle.

1. Exarticulatio humeri.

	Zahl der Fälle	davon genasen
a) wegen Trauma	2	2
b) wegen Sarcom	1	1
In Summa . .	3	3

2. Amputatio humeri.

	Zahl der Fälle	davon genasen
Wegen Trauma	1	1
In Summa . .	1	1

3. Amputatio antibrachii.

	Zahl der Fälle	davon genasen
a) wegen Trauma	5	5
b) wegen Caries der Handwurzel, einer davon nach vorausgegangener resectio manus	2	2
In Summa . .	7	7

4. Amputatio femoris.

	Zahl der Fälle	davon genasen
a) wegen Trauma	4	4
b) wegen Sarcom	2	2
c) wegen granulöser Entzündung des Kniegelenkes	9	9
(davon nach vorheriger Resectio genu .	6	6
d) wegen ausgedehnter Nekrose des Femur oder der Tibia	3	3
e) wegen alter Contractur des Kniegelenkes	2	2
In Summa . .	20	20

5. Amputatio cruris.

	Zahl der Fälle	davon genasen
a) wegen Trauma	1	1
b) wegen Gangraena senilis	3	3
c) wegen Ulcus cruris	1	1
d) wegen Vereiterung des Fussgelenkes . .	2	2
e) wegen granulöser Entzündung des Fussgelenkes, davon einer nach vorheriger Amputation nach Chopart	4	4
In Summa . .	11	11

6. Partielle Fussamputationen.

	Zahl der Fälle	davon genasen
a) nach Syme wegen Trauma	1	1
b) nach Pirogoff wegen Caries	1	1
In Summa . .	2	2

Die Summe sämmtlicher nicht complicirter Amputationen und Exarticulationen beträgt somit 44, darunter kein Todesfall.

B. Complicirte Fälle.

1. Doppelamputationen.

	Zahl der Fälle	davon genasen
a) A. B., 26 Jahre. Erfrierung beider Füsse; doppelte Unterschenkelamputation . .	1	1
b) K. H., 16 Jahre. Erfrierung der vorderen Partien beider Füsse; doppelte Amputation nach de Lignerolles . . .	1	1
c) F. E, 46 Jahre. Zertrümmerung beider Füsse durch Sprung aus dem Fenster; rechts Amputatio cruris, links Amputation nach Pirogoff	1	1
In Summa . .	3	3

2. Schwere multiple Verletzungen.

	Zahl der Fälle	davon genasen	davon starben
G. A., 60 Jahre. Complicirte Fractura condylica und einfache Schenkelhalsfractur. Ellenbogengelenkresection; nach 14tägigem guten Verlauf Trismus und Texanus, worauf die Amputatio humeri und Dehnung des Plexus brachialis ausgeführt wurde. Erfolg nur vorübergehend. Exitus let.; Sectionsbefund: Neuritis nervi mediani .	1	—	1
In Summa . .	1	—	1

3. Septisch oder pyämisch eingebrachte Kranke.

	Zahl der Fälle	davon genasen	davon starben
K. G., 54 Jahre. Complicirte Luxatio humeri mit hochgradiger Muskelzerreissung und septikämischen Allgemeininfection; Exarticulatio humeri. Exitus letalis an Septicämie	1	—	1
In Summa . .	1	—	1

4. Todesfälle an intercurrenten, nicht mit der Operation in directem Zusammenhang stehenden Krankheiten.

	Zahl der Fälle	davon genasen	davon starben
a) M. K., 17 Jahre. Sarcom des rechten Unterschenkels; Amputatio femoris. Tod an multiplen Tumoren in der Lunge . . .	1	—	1
b) J. F., 41 Jahre, Abreissung des rechten Oberschenkels. Im Shok Exarticulatio femoris. Tod nach fünf Stunden, ohne dass dem Patienten das Bewusstsein zurückgekehrt war	1	—	1
In Summa . .	2	—	2

Die Summe sämmtlicher complicirter Amputationen und Exarticulationen beträgt somit 7, darunter 4 Todesfälle.

Die Summe sämmtlicher Exarticulationen und Amputationen beträgt also 51, darunter 4 Todesfälle. Der Procentsatz der Mortalität ist demnach 7·8 Procent.

Resectionen.

A. Nicht complicirte Fälle.

1. Resection des Schultergelenkes.

	Zahl der Fälle	davon genasen
a) wegen Arthritis granulosa oder suppurativa	2	2
b) wegen Caries sicca	2	2
c) wegen irreponibler Luxatio humeri . .	1	1
d) wegen alter Fractura colli humeri und Parese des Armes	1	1
In Summa . .	6	6

2. Resection des Ellenbogengelenkes.

	Zahl der Fälle	davon genasen
a) wegen Trauma (partielle Resection) . .	2	2
b) wegen granulirender Entzündung . . .	1	1
c) wegen irreponibler Luxation	1	1
In Summa . .	4	4

Isolirte Resection des Capitulum radii.

	Zahl der Fälle	davon genasen
a) wegen Fractur desselben	3	3
b) wegen isolirter Gelenkentzündung . .	1	1
In Summa . .	4	4

Die Summe sämmtlicher am Ellenbogengelenk ausgeführten Resectionen beträgt also 8, davon genasen 8.

3. Resection des Handgelenkes.

	Zahl der Fälle	davon genasen
a) wegen Caries	1	1
dazu einer, welcher nachher amputirt wurde	1	
b) wegen alter Beugecontractur	1	1
In Summa . .	3	2

4. Resection des Hüftgelenkes.

	Zahl der Fälle	davon genasen
a) wegen granulirender Entzündung . . .	16	16
dazu ein Fall, wo Patient ungeheilt entlassen wurde	1	
In Summa . .	17	16

5. Resection des Kniegelenkes.

	Zahl der Fälle	davon genasen
a) wegen granulirender Entzündung . . .	6	6
dazu vier, welche wegen Recidiv amputirt wurden	4	
(Sämmtliche genasen.)		
In Summa . .	10	6

6. Resection des Fussgelenkes.

	Zahl der Fälle	davon genasen
a) bei granulirender Entzündung	2	2
b) mit vorheriger Exstirpatio tali . . .	2	2
In Summa . .	4	4

Isolirte Exstirpatio tali.

	Zahl der Fälle	davon genasen
a) wegen Luxation	1	1
b) wegen Pes varus	3	3
c) wegen Pes equinus	1	1
In Summa . .	5	5

Die Summe sämmtlicher nicht complicirter Resectionen beträgt somit 53, darunter kein Todesfall.

B. Complicirte Fälle.

1. Resection bei pyämisch oder septikämisch eingebrachten Kranken.

	Zahl der Fälle	davon genasen	davon starben
W. L., 18 Jahre. Vereiterung des rechten Schultergelenkes; Resectio humeri. Tod an septischer Pneumonie	1	—	1
In Summa . .	1	—	1

2. Doppelresectionen.

	Zahl der Fälle	davon genasen	davon starben
a) E. P., 20 Jahre. Synovitis granulosa genu beiderseits. Doppelte Resectio genu. Tod an Collaps .	1	—	1
b) G. E., $^3/_4$ Jahre. Hochgradiger Pes varus beiderseits. Doppelte Exstirpatio tali. Heilung . . .	1	1	—
In Summa . .	2	1	1

3. Todesfälle an intercurrenten, mit der Operation nicht in directem Zusammenhang stehenden Krankheiten.

	Zahl der Fälle	davon genasen	davon starben
a) W. B., 12 Jahre. Caries der Handwurzel; Resectio manus; am neunten Tage nach der Operation Tod an Meningitis tuberculosa .	1	—	1
b) H. S., 14 Jahre, Caries des Femur und des Beckens; Resectio coxae; Drainage des Beckens; Tod an Amyloid der Unterleibsorgane .	1	—	1
c) J. H., 10 Jahre. Coxitis. Resectio coxae. Tod an Lungentuberculose	1	—	1
d) K. M., 3 Jahre, Coxitis; Resectio coxae; Tod an Meningitis tuberculosa	1	—	1
e) K. B., 7 Jahre. Gonitis hyperplastica granulosa; Tod an Diphtheritis faucium et laryngis . .	1	—	1
f) B. K., 13 Jahre. Tumor albus genu und starke Flexionscontractur, die sich auch nach der ausgeführten Resectio genu schlecht corrigiren liess; Tod an Fettembolie. . .	1	—	1
In Summa . .	6	—	6

Die Summe sämmtlicher complicirter Resectionen beträgt somit 9, darunter 8 Todesfälle.

Die Summe sämmtlicher Resectionen beträgt also 62, darunter 8 Todesfälle. Der Mortalitäts-Procentsatz ist demnach 12·9 Procent.

II. Allgemeines über Methode, Technik und Nachbehandlung.

Bevor wir auf das hier übliche Operationsverfahren und die Wundbehandlung eingehen, wollen wir etwas über Vorbereitungen zur Operation vorausschicken. Das zur Operation nothwendige Instrumentarium wird mindestens eine halbe Stunde vorher in 5procentige Carbolsäurelösung gelegt und bleibt darin bis zum Gebrauch.

Der Spray wird jetzt während der Operation nicht mehr angewendet, dagegen macht ein hier wegen Mangel an sonstigen Räumlichkeiten nothwendiges Uebel — die Abfertigung poliklinischer Patienten im Operationssaal — es uns zur unumgänglichen Pflicht, die Luft des Saales 2 Stunden vor jeder Operation durch einen grossen Dampfspray, welcher, durch Gasflamme geheizt, eine 3procentige Salicyllösung zerstäubt, desinficiren zu lassen. Nur bei Laparotomien und Arthrotomien bleibt dieser Spray auch während der Operation in Thätigkeit.

Zum Abtupfen des Blutes benützen wir grundsätzlich keine Schwämme, da nach den Verhältnissen unseres Krankenhauses eine gründliche Desinfection nicht garantirt werden kann und durch sie schon oft Gelegenheit zur Infection gegeben worden ist. Anstatt der Schwämme imprägniren wir uns ungestärkte Gaze mit 3procentiger Carbolsäurelösung, drücken sie gründlich aus und werfen sie nach einmaliger Benützung fort.

Seitdem wir nur das Chloroformium bis destillatum zur Narkose verwenden, ist dieselbe gewöhnlich eine gute, ohne erhebliche üble Nachwirkungen. Nur bei Trinkern und psychisch sehr aufgeregten Individuen senden wir der Narkose eine Morphium-Injection voraus.

Von der Esmarch'schen künstlichen Blutleere machen wir nur unter besonders individueller Indication und zwischendurch im Laufe des Semesters auch zu Demonstrationszwecken Gebrauch. Längere Suspension des Gliedes vor der Operation und eine gute digitale Compression ermöglichen uns ein ebenso blutsparendes Operiren und lässt dabei sämmtliche Nachtheile derselben vermeiden. So haben wir bei

unserem Verfahren niemals parenchymatöse Blutungen, niemals Nachblutungen auf der Abtheilung und vor Allem nie die geradezu für die Patienten unerträglichen Schmerzen durch Strangulation der Nerven zu beobachten Gelegenheit gehabt. Da aber die Esmarch'sche Methode für den einzelnen praktischen Arzt von unschätzbarem Werthe ist, so wird schon aus diesem Grunde ihre Anwendung einigemal im Semester gezeigt.

Unsere sämmtlichen antiseptischen Verbandstoffe werden in einem eigenen Zimmer in der Klinik angefertigt, und benützen wir, je nach der Indication, Carbolgaze oder Jodoform- und Sublimatgaze. Die Darstellung der ersteren geschieht in folgender Weise: 120 Meter nicht gestärkter Gaze werden auf einem nach dem Küster'schen Modell angefertigten Aufwinde Apparate auf 2 Wellen aufgewickelt und durch folgende Lösung durchgezogen:

Spirit. vini rectificatiss. 6000·0.
Acidi carbolici,
Glycerini aa 600·0.
Colophonii 300·0.

Von der alten Vorschrift sind wir abgegangen und haben das Colophonium um die Hälfte vermindert, weil dasselbe uns die Aufsaugungskraft der Gaze zu beeinträchtigen schien. Zum Trocknen wird darauf die Gaze auf eine nach Art einer Garnwinde construirte Welle gewickelt und verbleibt darauf ca. 2—3 Stunden; dann wird sie abgewickelt und theils zu Krüllgaze, theils zu Compressen zugeschnitten und in Blechkästen verschlossen. Ein Meter von dieser Lister-Gaze (10 Procent) kostet uns netto 19 Reichspfennige.

Die Sublimatgaze wird ganz auf dieselbe Weise hergestellt. Die dazu gebrauchte Mischung hat folgende Zusammensetzung:

Sublimat 15·0.
Glycerin 600·0.
Spir. vini rect. 6000·0.

Doch braucht diese Gaze längere Zeit zum Trocknen und kostet 1 Meter 17½ Pf.

Jodoformgaze fertigen wir uns in der Weise an, dass in eine Schüssel, enthaltend eine Mischung von

Spiritus vini rectif. 1000·0,
Glycerin 600·0,
Colophonium 50·0,

250·0 Jodoform. subtilissim. pulverat. geschüttet, tüchtig darin verrieben und theilweise gelöst wird. In diesem Gemisch werden nach und nach 40 Meter ungestärkter Gaze gründlich durchgeknetet, 5 Minuten zum Trocknen ausgebreitet,

zerschnitten und in Blechbüchsen zum Verbrauch aufbewahrt. Ein Meter in dieser Weise hergestellter Jodoformgaze kommt uns 34 Pf. zu stehen. Dieselbe saugt vorzüglich jeden Tropfen Secret auf; wir benützen sie besonders bei offenen Wunden zum Ausstopfen, bei sämmtlichen Operationen in der Mund-, Rachen-, Genital- und Aftergegend, wo sie sich förmlich an die Wunde festsaugt. Bei Operationen am Rectum fertigen wir uns einen durchgängigen Jodoformtampon in der Weise an, dass wir um ein dickes Drain Jodoformgaze der Dicke des Rectallumens entsprechend, wickeln. Dieser Tampon bleibt gewöhnlich 8 — 10 Tage bis zum Eintritt des ersten Stuhlganges liegen.

Bei allen genähten Amputationswunden nehmen wir ausschliesslich unsere Carbolgaze, da diese einen sicheren antiseptischen Schutz gewährt; nur bei decrepiden Individuen und bei Kindern pflegen wir aus Furcht vor Carbol-Intoxication der Sublimatgaze den Vorzug zu geben.

Gerade bei Kindern, die besonders für Carbolvergiftungen disponirt erscheinen, müssen wir direct vor der Anwendung unserer starken Carbolgaze (10 Procent) warnen, da wir zu wiederholten Malen bei ihnen schwerere Formen von Carbol-Intoxicationen, unstillbares Erbrechen, Coma, Delirien beobachtet haben. Wurde in diesen Fällen der Verband sofort gewechselt, Jodoform oder Sublimatgaze auf die Wunde gelegt, daneben die Herzkraft durch Wein, Aetherinjectionen gehoben, so schwanden diese bedrohlichen Symptome momentan und der weitere Wundverlauf war gewöhnlich ein völlig ungestörter.

Ueber diese antiseptischen Verbandstoffe legen wir dann eine Schichte entfetteter Bruns'scher Watte *), darüber Firnisspapier, oder bei Bauch-, Brust- und Gelenkoperationen meist ein grosses Stück von Billroth'schem Battist. Zur Fixation und Compression dienen in 3procentige Carbollösung getauchte ungestärkte Binden, welche zugleich die als Filter wirkenden, die Ränder des antiseptischen Verbandes abschliessenden circulär verlaufenden Watteringe befestigen. Dauernde Festigkeit geben dem Verbande dann gestärkte, vorher in warmem Wasser durchgedrückte Gazebinden.

Auf die Art und Weise der Reinigung des Operationsfeldes, der Hände und Arme des Assistenten und der zur Operation nothwendigen Instrumente brauchen wir wohl nicht näher einzugehen; dass sie gründlich geschieht, ist selbstverständlich.

---

*) *Anmerkung. Seit dem Herbst verwenden wir ausschliesslich Sublimatwerg, welcher, in vorzüglichster Beschaffenheit aus der Schaffhausener Verbandfabrik geliefert, den Vorzug der Billigkeit und des grösseren Absorptionsvermögens bietet.*

Bei den Amputationen bevorzugen wir nicht eine besondere Methode, sondern wählen für jeden speciellen Fall die für denselben passendste heraus. Für Resectionen bei granulirenden Knochen und Gelenkkrankheiten erhält principiell diejenige Methode den Vorzug, welche den freiesten Einblick in das kranke Gelenk und die gründlichste Entfernung alles Krankhaften gestattet. Auf die Schnittführung bei den einzelnen Resectionen wird später noch näher eingegangen werden.

Während der Operation wird der betreffende Arterienstamm vom Assistenten so lange comprimirt, bis die Amputation, resp. Resection und die Unterbindung der Gefässe beendet ist. Die Blutstillung besorgen wir nur bei ganz kleinen Gefässen durch Torsion, bei sämmtlichen grösseren durch die Ligatur mit Catgut Nr. 2 oder 3. Aseptische Seide wenden wir zum Unterbinden gar nicht mehr an, da durch dieselbe öfter ein reizloser Wundverlauf vereitelt wurde.

Jetzt hört die digitale Compression auf, kleinste noch blutende Gefässlumina werden geschlossen. Nachdem die Blutstillung so auf's Sorgfältigste geschehen, wird die Wundfläche mit 3procent. Carbol-, resp. Salicylsäurelösung oder Sublimatlösung 1 : 1000 bis 1 : 500 irrigirt, das Fettgewebe noch besonders gründlich ausgewaschen und schliesslich die ganze Fläche mit Watte, welche in 5procentiger Chlorzinklösung durchgedrückt und stark ausgedrückt ist, abgetupft. Wir führen diese Behandlung frischer Wunden mit Chlorzink — Chlorzinkwatte stellen wir uns vorräthig dar, indem entölte Bruns'sche Watte in 5procentige Chlorzinklösung getaucht, energisch ausgepresst und in verschlossenen Glasbüchsen aufbewahrt wird — grundsätzlich durch, weil experimentell nachgewiesen worden ist, dass derartig mit Chlorzink behandelte Wunden absolut nichts resorbiren, während das Gegentheil von den mit Carbolsäurelösung abgetupften Granulationen bekannt ist. Ausserdem wirkt das Chlorzink energisch secretionsbeschränkend, ein Moment, das für die schnelle Verklebung der Wundflächen von grosser Wichtigkeit ist.

Die Wunde wird dann, nachdem ein oder mehrere Gummidrains eingelegt, durch Entspannungs- und Vereinigungsnähte geschlossen. *Die ersten Suturen fassen bis in die tiefsten Winkel der Wunde alle Weichtheile, Muskeln, Fascien, selbst eventuell das Periost mit, um jegliche Taschenbildung zu verhüten.* Durch Compression von den Seiten her wird jedes in der Wunde noch zurückgebliebene Blut entfernt und nun — das Wichtigste — der gut schliessende, eine gelinde Compression ausübende Occulusivverband angelegt. Um eine Lockerung der bald starr werdenden gestärkten

Gazebinden an den Rändern zu verhindern und zugleich einen gleichmässigen Druck zu unterhalten, legen wir über den fertigen Verband noch breite Flanellbinden fest über. Auf der Abtheilung wird der operirte Theil sofort hochgelagert und suspendirt. Bei Amputationen der unteren Extremität wird letztere einfach auf mehreren Spreukissen hochgelagert, mit einem oder mehreren Sandsäcken, um die störenden Zuckungen des Stumpfes auszuschalten, belastet und mit einem Bügel bedeckt.

Fig. 21.



I.

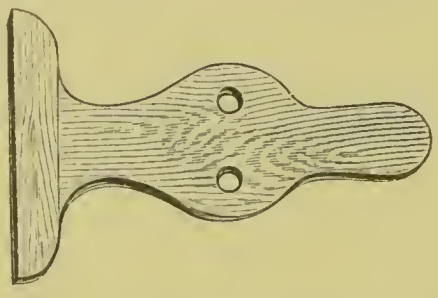

II.

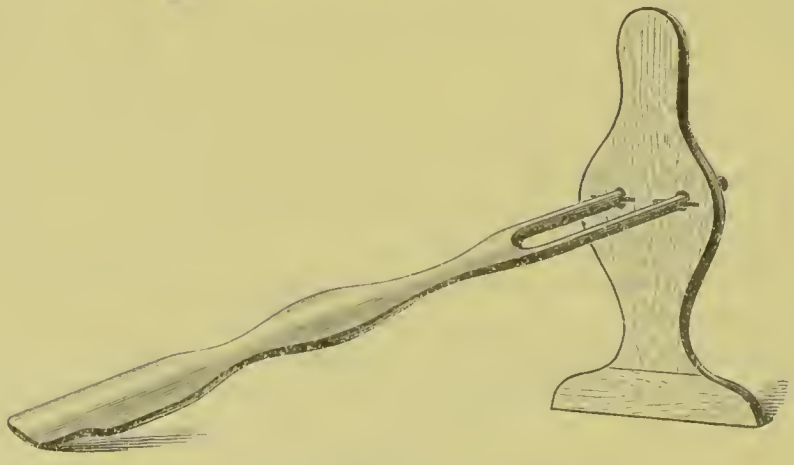

Bei Resectionen des Knie- oder Fussgelenkes benützen wir zur Fixirung ausschliesslich die von Prof. Vogt modificirte Watson'sche Schiene, welche durch ein einfaches Fussbrett zugleich zur Hochlagerung und Extension eingerichtet ist. (Siehe Fig. 21, I. und II.) Die Extension erzielen wir dadurch, dass wir den Fuss gegen das Fussbrett durch Bindentouren anziehen. Die Fixation des Fussbrettes wird durch in die Gabel eingefügte Stifte erreicht. Ausser diesen Vor-

zügen gewährt das Fussbrett auch noch den Vortheil, dass es den Fuss in der richtigen, rechtwinkeligen Stellung fixirt, wodurch die durch lange Bettlage leicht eintretende Gewohnheits-Equinusstellung des Fusses vermieden wird. Zur Sicherung der festen Lage auf der Schiene legen wir noch gerne an die Aussen- und Innenseite lange Drahtgitterschienen, wie sie Fig. 22, 3 zeigt. Ab und zu wenden wir besonders

Fig. 22.

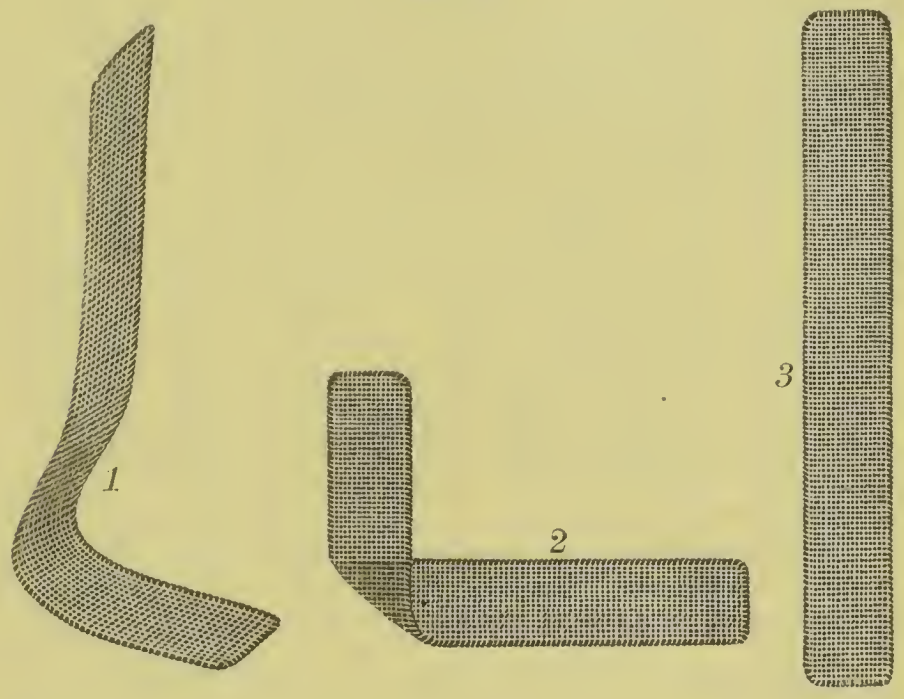

bei Fussgelenk-Resectionen eine rechtwinkelige Drahtgitterschiene mit Ausbiegung für den Hacken mit Erfolg an. (Fig. 22, 1.)

Die obere Extremität suspendiren wir bei Amputationen gewöhnlich auf einer Drahtschine, die wir, je nach dem einzelnen Fall, entweder gerade lassen oder rechtwinkelig gebogen anlegen; an dem etwas über den Stumpf überstehenden Ende der Drahtgitterschiene wird dann ein Band befestigt und an diesem der Arm an einem Galgen aufgehängt.

Bei Resectionen des Ellenbogens concurrirt die Volkmann'sche Suspensionsschiene mit unserer rechtwinkelig über die Fläche gebogenen Drahtschiene. (Fig. 22, 2.) Die Drahtgitterschienen haben neben dem Vorzuge der Billigkeit — die längsten kosten 30—40 Pf. — auch noch das vor jeder anderen complicirteren Schiene voraus, dass man sie selbst sich für jedes Individuum passend zurecht biegen kann, und erfreuen sie sich deshalb bei uns einer grossen Beliebtheit.

In Betreff der Nachbehandlung bei Amputationen und Resectionen suchen wir es zu erreichen, dass die Wunden unter dem ersten Verbande heilen. Wir pflegen deshalb, sobald der Wundverlauf ein günstiger ist, d. h. die Temperatur nicht über 38·7—39° steigt, gutes Allgemeinbefinden, feuchte Zunge und keine oder nur geringe Schmerzen bei Druck auf die Wunden vorhanden sind, je nach der Grösse der Operation, nach ein bis drei Wochen den ersten Verbandwechsel vorzunehmen. Dann werden Drains und Nähte entfernt und unter dem zweiten Verbande ist die Heilung vollendet.

Bei allen Resectionen, nach denen wir eine active Beweglichkeit im Gelenk erzielen wollen, ist unser Bestreben darauf gerichtet, in möglichst kurzer Zeit eine Heilung per primam intentionem zu erreichen, um so früh es immer angeht, passive Bewegungen machen zu können. Die kleine Wunde z. B. nach Resection des Radiusköpfchens heilt in circa 8—10 Tagen und beginnen die passiven Bewegungen schon am 12. bis 14. Tage nach der Operation, bei Ellenbogen- und Humerusresectionen in der dritten oder vierten Woche.

An der unteren Extremität kommt es nach Resectionen hauptsächlich auf eine gute Tragfähigkeit an und bringt eine mässige Bewegungshemmung im Hüft- und Fussgelenk dem Patienten keinen Nachtheil. Im Kniegelenk wollen wir sogar eine feste knöcherne Ankylose erzielen, und bleibt es auch in der Nachbehandlungszeit unser Bestreben, die zu Stande gekommene knöcherne Vereinigung durch fixirende Verbände zu erhalten. In den ersten Wochen nach der Heilung legen wir deshalb mit Vorliebe einen festen Wasserglasverband an, den wir noch durch Einlage von starken Pappschienen zu befestigen suchen und entlassen den Patienten später gewöhnlich mit einem festen ungegliederten Stützapparat für's Knie, bestehend aus zwei starken Stahlschienen und einer Kniekappe, um der leicht entstehenden Subluxation der Tibia vorzubeugen.

Die geringe Verkürzung wird durch einen Stiefel mit erhöhter Sohle leicht ausgeglichen. Die Hüftgelenkresecirten bekommen einen modificirten Volkmann'schen Extensions-Apparat mit, den sie noch lange Zeit des Nachts anzulegen haben, um die erzielte Abduction zu erhalten.

Zur Nachbehandlung der Talus-Exstirpationen dienen Schienen aus plastischem Filz, die wir für den speciellen Fall selbst zuschneiden und passend machen.

III. Besondere Fälle.

In diesem Abschnitte gedenken wir einige Operationsgruppen und wichtigere Fälle genauer zu beschreiben.

Von den Amputationen nehmen besondere Aufmerksamkeit die nach Resectio genu wegen granulirender Entzündung ausgeführten Oberschenkelamputationen in Anspruch. Es sind fünf Fälle bei denen diese Eventualität eintrat. Die Indication zur Amputation war theilweise die lange Heilungsdauer. Trotz Monate, selbst Jahre vorher erfolgter Resection und wiederholtem Auskratzen und Ausbrennen der neu auftretenden Knochenheerde traten immer wieder Fisteln auf, die Consolidation machte keine Fortschritte oder wurde nach und nach geringer. Hierzu ein Beispiel:

Johanna P., 22 Jahre alt, wurde vor drei Jahren wegen granulöer Entzündung des Kniegelenkes resecirt. Die Heilung erfolgte p. p. Die Consolidation war keine osteale, im Knie war geringe Beweglichkeit vorhanden. Patientin wurde ohne Fistel mit einer Kniestützmaschine entlassen. Schon einige Monate darauf trat eine Fistel auf, welche sich nach geeigneter Therapie für einige Zeit wieder schloss, um bald einer neuen Platz zu machen.

So blieb Patientin seit ihrer Entlassung in fast beständiger poliklinischer Behandlung, indem immer wieder neu auftretende Fisteln Eingriffe in Form von Evidement oder Thermocauterisirung von Knochenheerden nothwendig machten. Die Festigkeit der Vereinigung zwischen Femur und Tibia hatte ebenfalls abgenommen, so dass sich die Patientin Anfang dieses Jahres zur Oberschenkelamputation entschloss.

Die Obduction des Gelenkes ergab theils fibröse, theils knorpelige Vereinigung, dazwischen, sowie in den Knochenenden einzelne granulöse Heerde. Bemerkt sei noch, dass Patientin sich seit der Resection sehr erholt hatte und bei der Aufnahme zur Amputation ein kräftiges, gesundes Aussehen hatte.

Theilweise wurden aber auch diese Amputationen aus vitalen Gründen gemacht, indem Amyloid der Unterleibsorgane oder Bronchitis, Verfall der Kräfte und grosse Abmagerung dazu die Indication gaben. Hierfür folgendes Beispiel:

Johann H., 21 Jahre alt, Schäfer, stellte sich im vorigen Jahre mit einem Hydrops des linken Kniegelenkes vor. Es wurde am 22. Mai desselben Jahres die Drainage des Gelenkes gemacht, wobei nur eine serös-fibrinöse Entzündung des Gelenkes constatirt wurde.

Am 31. August musste wegen ausgesprochener granulöser Entzündung die Resection vorgenommen werden, wobei sich das ganze Gelenk mit fungösen Massen durchsetzt zeigte.

Mit grösster Genauigkeit wurde die ganze Synovialis entfernt, der Knochen zeigte sich gesund. Die Resectionswunde heilte p. p. Patient bekam eine Kniestützmaschine. Bevor er jedoch davon ausgiebigen Gebrauch machen konnte, trat Schmerzhaftigkeit im Gelenk, sodann eine Fistel auf, welche nach einem Heerde im Femur führte. Obwohl local nach Auslöffeln und Ausbrennen des kranken Knochens der Zustand ein scheinbar leidlicher blieb und nur Schmerz bei Druck auf den Femur die erkrankte Stelle des Knochens anzeigte, wurde das Allgemeinbefinden des Patienten ein immer schlechteres. Es trat abendliches Fieber bis zu 39° auf.

Der Kranke magerte stark ab. Auf den Lungen liess sich nichts nachweisen, im Urin fanden sich geringe Mengen von Eiweiss. So wurde der Zustand des Patienten immer bedrohlicher und hoffnungsloser. Endlich wurde als ultima ratio von Prof. VOGT selbst ohne grosse Hoffnung auf Erfolg die Amputation, und zwar am 5. Februar 1883 ausgeführt. Im Femur fand sich ein kleiner tuberculöser Heerd und ein anderer in der fibrösen Zwischensubstanz, welche die Resectionsflächen des Femur und der Tibia vereinigte. Die Heilung der Operationswunde nahm einen langsamen Verlauf. Obwohl in der ersten Zeit noch abendliches Fieber bestand, erholte sich der Patient doch sichtlich, wenn auch langsam. Das Aussehen wurde ein besseres, das Eiweiss im Urin schwand und bald auch das Fieber. Patient wurde im Juni bei gesundem und kräftigen Aussehen mit einem Stelzfuss in die Heimat entlassen und befindet sich seitdem wohl.

Hier konnten wir also stufenweise den Entwicklungsprocess der malignen granulösen Gelenkentzündung sehen: zuerst lag eine Gonitis sero-fibrinosa vor. Ehe die gegen diese ausgeführte Arthrotomie zur vollendeten Heilung gelangte, trat massige Granulationswucherung im Gelenke ein. Die nun nöthige Resection zeigt die ganze Synovialis, besonders an deren Umschlagstellen, an Condylen und Patella in dicke fungöse Wucherungen verwandelt. Der Heilungsprocess der Resectionswunde gelangt nicht zur Vollendung, sondern im vorher gesund erscheinenden Knochen treten disperse tuberculöse Heerde auf, deren Beseitigung nur noch durch die Amputation möglich war. Wir sehen somit einerseits die schon von VOLKMANN betonte Malignität der Gonitis fibrinosa bestätigt, andererseits den erfreulichen Beleg, wie auch in verzweifelten Fällen tuberculöser Knochen- und Gelenkaffection, bei der die Allgemeininfection bereits eingeleitet erscheint, die Amputation doch noch lebensrettend wirken kann.

Von Amputationen sind noch einige interessante Fälle zu erwähnen. Der eine betrifft eine doppelte Unterschenkelamputation wegen Erfrierung.

August B., 21 Jahre alt, wurde hier eingeliefert, nachdem er im Winter längere Zeit herumvagabundirt und schliesslich mehrere Stunden mit fast nackten Füssen auf kaltem Fussboden gestanden hatte. Die Füsse zeigten sich inclusive des unteren Drittels des Unterschenkels schwach blauschwarz und kalt. An einzelnen Punkten, besonders der Sohlen und Zehen, war das Gefühl auf Nadelstiche schon erloschen. Es wurde nun in der Annahme, dass erst am Nachmittage durch das Stehen auf dem kalten Estrich die Erfrierung eingetreten sei, die arterielle Transfusion an dem einen Unterschenkel gemacht, und zwar von der Art. tib. post. aus. Es wurde soviel Blut hindurchgetrieben, bis der Fuss eine hellrothe Farbe angenommen hatte. Die nächste Viertelstunde erhielt sich die Farbe des Fusses, am nächsten Morgen aber hatte derselbe die gleiche Beschaffenheit wie der andere. Es wurde nun noch zwei Tage abgewartet, ob sich nicht das Leben noch in einzelnen Theilen der Füsse wiederherstellen würde und wurden zu dem Zwecke Umschläge mit Kampherecompressen gemacht, Excitantien innerlich gegeben, aber ohne Erfolg. Da sich nun Fieber einstellte, musste die Doppelamputation vorgenommen werden, nach welcher Patient nur mässig collabirte. Nach Heilung der Wunden, welche nicht ganz p. p. erfolgte, erhielt Patient zwei Stelzfüsse, mit denen er sehr gut und andauernd herumgehen kann.

Eine zweite Doppelamputation, welche wegen ihrer Seltenheit hervorgehoben zu werden verdient, wurde ebenfalls wegen Erfrierung gemacht.

Carl H., 16 Jahre alt, wurde mit einer zwei bis drei Wochen alten Erfrierung an beiden unteren Extremitäten eingeliefert, welche die Weichtheile der vorderen Partien der Füsse und einzelne Hautstellen der Fersen und der Unterschenkel betraf. Alle gewöhnlichen Amputationsformen des Fusses schienen unausführbar, zur Noth noch die beiderseitige Exarticulatio sub talo nach DE LIGNEROLLES, welche von Prof. VOGT an beiden Füssen in einer Sitzung ausgeführt wurde. Die Bedeckungen dazu wurden von der Innenseite der Füsse genommen und enthielten dieselben noch kleine Partien necrotischer Haut. Trotzdem heilten die Wunden sehr gut. Nach vierzehn Tagen waren nur noch die granulirenden Stellen der Hautdefecte übrig, deren Vernarbung auch gute Fortschritte machte. Patient erhielt dann Schnürschuhe mit einer Korkeinlage für den fehlenden vorderen Theil des Fusses. Der Gang ist nahezu normal, jedenfalls der grosse Defect nicht zu erkennen. Die Stümpfe sind gut gewölbt, der zurückgebliebene Talus fühlt sich nach unten zu glatt und rundlich an und ist ausgiebig beweglich.

Eine dritte Doppelamputation betrifft eine Amputatio cruris rechterseits und Amputatio nach PIROGOFF linkerseits bei einem Patienten, der sich nach einem früheren Selbstmordversuche in dem Momente, wo er von

seinen Wunden geheilt aus der Klinik entlassen werden sollte, aus dem Fenster auf den Hof stürzte und eine Zersehmetterung des Fusses, respective Unterschenkels zuzog. Auch hier trat Heilung ohne Störung ein.

Einen sehr schönen Stumpf ergab eine zweite Amputation nach Pirogoff, welche wegen Eiterung einer complicirten Fractur des Mittelfusses vorgenommen werden musste.

Die Prothese geschieht durch einen Schnürstiefel, in welchem ein Gummipolster, welcher nach einem Gypsmodell gefertigt ist, eingelegt ist und sowohl für die Höhe als die Länge des Fusses den völligen Ersatz abgibt.

Die Sterblichkeitsverhältnisse der Resectionen sind aus der obigen Statistik zu ersehen, nicht aber die functionellen Resultate. Dieselben sollen hier etwas ausführlicher besprochen und einzelne Gruppen von Resectionen besonders hervorgehoben werden.

Der Schulter- und Ellenbogengelenks-Resectionen sind es nur wenige und diese aus den verschiedensten Gründen ausgeführt, so dass sie kaum nach gemeinsamen Gesichtspunkten betrachtet werden können. Im Ganzen waren die functionellen Resultate in den in unserer Tabelle aufgeführten Fällen nur mittelmässige. da es nach den Verhältnissen unseres Krankenhauses nicht möglich ist, die Operirten genügend lange Zeit da zu behalten und die passiven Bewegungen fortzusetzen und nach der Entlassung active Bewegungen wegen der Schmerzen von den Patienten in der Regel bald unterlassen werden. Anders stellt sich das functionelle Resultat bei den Resectionen, die nur das Radiusköpfchen betrafen. Dieselben werden in einem besonderen Kapitel behandelt werden.

Unter den Handaffectionen verdient eine erwähnt zu werden, die wegen einer alten Beugecontractur der Hand gemacht wurde.

Patient gab an, diese Stellungsabweichung von Jugend auf zu haben, trotzdem bestand noch mässige Beweglichkeit der Finger. Durch die Resection kam zwar die Hand in die richtige Stellung, doch war das Spiel der Finger wegen Verwachsung der Strecksehnen mit dem neugebildeten Knochen ein mangelhaftes. Eine beabsichtigte operative Loslösung der Sehnen wartete Patient nicht ab.

Von den 20 Resectionen des Hüftgelenkes wurden 7 hintereinander mit einem den Trochanter umgreifenden Bogenschnitt ausgeführt, auf den sich eventuell ein senkrechter Schnitt den Femurschaft entlang aufsetzte, so dass im Ganzen ein Ankerschnitt herauskam. Von diesem Schnitt kann man die Gelenkhöhle gut übersehen und alles

Krankhafte, so weit dies überhaupt möglich, entfernen. Da jedoch eine Adduction des resecirten Schenkels ein Auseinanderdringen der Wunde durch den Femurschaft hervorruft, musste das resecirte Glied in ununterbrochener Abduction erhalten werden. Dies geschah mittelst zweier, von einem Brustgürtel divergirend ausgehenden, den unteren Extremitäten entlang laufenden Schienen. Auf diesen mit Filz gepolsterten Apparat wird der Kranke gelegt, mit Binden befestigt und kann mit demselben, ohne dass er die Stellung seiner Beine zu ändern vermag, aufgehoben werden. An dem unteren Ende der Schienen sind Fussbrettchen angebracht, gegen die der Fuss angezogen wird, um so eine Extension zu erzielen. Beim Wechseln des Verbandes wird der Kranke auf den Schienen emporgehoben und nur ein der Wunde entsprechendes Stück aus dem Verbande entfernt. Die Vortheile dieser Methode sind theoretisch grösser wie praktisch. Zwar kann eine permanente richtige Stellung des Beines in Abduction und Extension, ferner eine absolute Ruhe erzielt werden, jedoch ist auf die Dauer die beständige Lage auf den Schienen mit so viel Unbequemlichkeiten und Nachtheilen verbunden, dass dieselbe nicht gut bis zur vollständigen Heilung fortgesetzt werden kann, zumal wenn der Patient zu Decubitus neigt und die Wunde nicht p. p. heilt. Aus diesen Gründen hat Prof. Vogt bei den letzten 6 Resectionen den v. Langenbeck'schen Schnitt mit anderer Nachbehandlungsmethode angewandt. Das Resultat war bei der erstgeschilderten Methode folgendes: Von den mit Abzug des verstorbenen und ungeheilt entlassenen Falles verbleibenden 5 Resectionen heilten 3 p. p. ohne Fistelbildung, 2 mit kleinen, wenig secernirenden Fisteln. Die Stellung war in allen Fällen eine gute, bei zweien die Beweglichkeit eine sehr ausgiebige.

Während in allen diesen Fällen die Wunde drainirt und genäht wurde, wurde bei den nächsten 6 Resectionen, die mit hinterem Längsschnitt operirt wurden, die Wunde mit Carbol-, Jodoform- oder Sublimatgaze ausgestopft und darüber ein Occlusivverband gelegt. Die Fixation in Abductionsstellung wurde durch eine von der Schulter der gesunden Seite bis zum Fusse des kranken Beines auf dem Rücken verlaufende gerade Drahtgitterschiene erreicht, die in den Verband eingelegt wurde.

Ausserdem erhielt der Kranke an das resecirte Bein permanente Gewichtstraction mit elastischem Gegenzug in der gesunden Beuge. Die Fixation ist auch auf diese Weise gut zu erreichen. Beim Verbinden stützen sich die Kranken auf das im Knie gebeugte gesunde Bein, während der Rücken auf

einem untergeschobenen Bänkchen ruht und der Oberkörper daher von einem Wärter allein an den Schultern leicht gehalten werden kann. Nachdem der erste Verband ein bis drei Wochen, je nach den Umständen, gelegen, wird die alte Gaze entfernt und neue in weniger fester Weise eingelegt und so fortgefahren, bis die Wunde durch Granulationen ausgefüllt ist. Der Verlauf ist bei dieser Behandlung bisher ein günstiger gewesen. Doch lässt sich jetzt noch kein definitives Urtheil fällen.

Ausnahmslos wird bei allen unseren Resectionen mittelst Cooper'scher Scheere alles Erreichbare der Synovialis exstirpirt, dann die ganze Wundhöhle mit Sublimatlösung 1:500 ausgewaschen, nach dem Trockentupfen mit dem Thermokauter alles Verdächtige ausgebrannt, nochmals ausgespült, mit Chlorzinkpäuschen trocken getupft und dann der Verband angelegt.

Was die Zeit der Operation anbelangt, so wurden die Hüftresectionen in den verschiedensten Stadien der Coxitis ausgeführt.

In den meisten Fällen bestand Destruction der Knochen, besonders häufig des Beckens. Die drei letzten Fälle wurden früh operirt; es bestand bei ihnen nur eine synoviale Coxitis. Die Pfanne und der Femur waren vollständig intact, die Synovialis an den Umschlagstellen stark gewuchert, im Gelenk kein Erguss vorhanden. Trotzdem bestand eine starke Adductions- und Flexionscontractur.

Ein Befund ist besonders interessant und widerlegt die bisherige Anschauung von der Destructionsluxation. Es bestand vor der Operation eine hochgradige Luxation, der Trochanter major stand 3 Ctm. über der Roser-Nélaton'schen Linie und bei der Resection zeigten sich die Knochen ganz intact. *Der Schenkelkopf war durch die stark gewucherte Synovialis herausgedrängt worden.*

Die vorgenommenen Kniegelenk-Resectionen wurden alle wegen granulöser Entzündung ausgeführt. Als Schnittführung wurde ungefähr ebenso häufig der vordere Lappenschnitt, wie die Volkmann'sche Methode mit Durchsägung der Patella gewählt. Vier von diesen Fällen mussten später, wie oben erwähnt, wegen mangelhafter Heilung amputirt werden. Die Art der Nachbehandlung ist in dem allgemeinen Capitel über Nachbehandlung geschildert worden.

Von den Fussgelenk-Resectionen nahmen diejenigen, bei welchen der Talus exstirpirt wurde, das Hauptinteresse in Anspruch. Im Ganzen wurde bei acht Personen*)

*) Anmerkung. Seit dieser Zusammenstellung sind noch 3 Neugeborene mit 5 Talusexstirpationen hinzugekommen.

die Talusexstirpation vorgenommen, und zwar zweimal als Voract zur Gelenkresection wegen granulöser Entzündung, einmal wegen Luxation des Talus, einmal wegen Pes equinus und viermal wegen Pes varus, darunter eine Doppelexstirpation.

Die Resultate nach dieser Operation waren sehr gute, nur nach einer von den wegen granulöser Entzündung unternommenen trat Recidiv ein. Alle übrigen heilten ohne Zwischenfall und lässt die Beweglichkeit des Fusses in dem neugeschaffenen Calcaneo-crural-Gelenk so wenig zu wünschen übrig, dass man nur vermittelst genauer Messungen das Fehlen des Talus eruiren könnte.

Die Correction der Stellung bei Pes varus und equinus gelang in allen unseren Fällen. Viel trägt zu dieser guten Functionsfähigkeit die von Prof. Vogt angewandte Methode bei, welche keine wichtigen Weichtheile verletzt und von

Fig. 23.

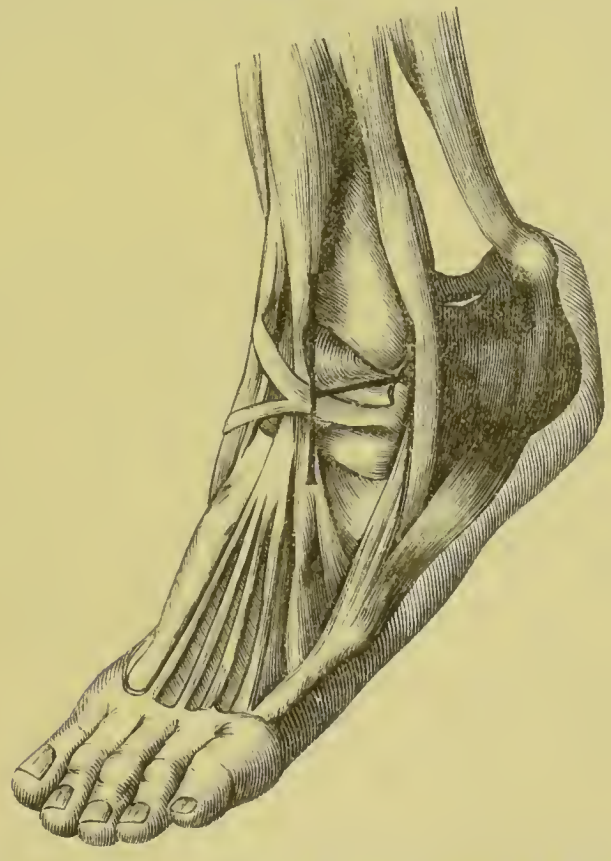

Allem den Malleolus externus intact lässt, so dass die Oberfläche des Calcaneus in vollkommenster Weise die Function der Talusrolle übernimmt. Die Schnittführung, wie sie auf der beigegebenen Fig. 23 durch die schwarze Linie angedeutet ist, ist folgende:

Oberhalb der Fussgelenklinie, der Verbindung zwischen Tibia und Fibula entsprechend, verläuft der vordere Hautschnitt in der Längsrichtung über Fussgelenk und Fussrücken bis unterhalb des Chopart'schen Gelenkes. Präparatorisch werden Unterhautbindegewebe, Fascie und Ligamenta getrennt; wir sehen jetzt die Sehnen des M. extensor digit. longus, welche durch kurze Messerzüge von der Unterlage abgehoben und stark medianwärts gezogen werden. Nun kommen wir auf den Extensor brevis; derselbe wird eingeschnitten und zusammen mit dem äusseren Wundrand stark lateralwärts gedrängt. Quer über den Tarsus sehen wir jetzt die starke Art. malleol. ext. aus der Tibialis antica verlaufen; es ist die einzige grössere Arterie, welche bei der ganzen Operation unter das Messer kommt; sie wird nebst den sie begleitenden Venen zwischen zwei Ligaturen durchschnitten. Es tritt jetzt die Gelenkkapsel frei zu Tage; sie wird in ihrer ganzen Längsausdehnung gespalten, sodann die Kapsel- und Bänderinsertionen nach beiden Seiten mittelst Messer und Elevatorium abgelöst, das Collum und Caput tali freigelegt und nach querer Durchtrennung der Ligament. talo naviculare liegt nun die ganze vordere und äussere Partie des Talus frei.

Es folgt nun der zweite Schnitt, und zwar in Form eines lateralen Querschnittes, welcher auf der Mitte des — beim Erwachsenen circa 10 Ctm. langen — vorderen Längsschnittes beginnt und unter der Spitze des Malleolus extern. endigt (bei der Talusexstirpation am Klumpfuss der kleinen Kinder ist dieser Querschnitt unnöthig); die Weichtheile werden schichtenweise bis auf den Talus durchtrennt, während der Schnitt hinten die Peronei unberührt lässt. Indem nun der Fuss in möglichste Supinationsstellung gebracht, werden die Ligamenta talofibulare anticum, posticum, calcaneo-fibulare dicht am Knöchel durchschnitten und mittelst kurzen, spitzen Scalpelles der Bandapparat im Sinus tarsi getrennt; sollte das Scalpell nicht ausreichen, so wird die Trennung durch Einsetzen eines schmalen Meissels vollendet. Indem nun mit einer in's Collum tali eingedrückten Resectionszange, respective eines hinter demselben eingeschobenen Elevatorium der Talus im supinirten Fuss stark nach aussen gedreht wird, wird zugleich ein breiter Meissel zwischen Malleolus internus und Talus eingedrängt, und so die breite Insertion des inneren Seitenbandes am Sprungbein abgehobelt. Unter weiterem Zug und Druck wird der Talus nur so weit herausgedrängt, dass die letzte Verbindung mit dem Calcaneus hinten, der unteren Gelenkverbindung entsprechend, durchtrennt werden kann; durch einen Meisseldruck kann man eventuell hier die

Lösung sehr erleichtern. Damit wäre die Operation beendigt.

Auf die Vortheile dieser Operationsmethode habe ich oben schon hingewiesen; hier sei nur noch hervorgehoben, dass die Ausführung derselben keinerlei Schwierigkeiten bietet und wir ohne irgendwelche Quetschung der Weichtheile und wesentliche Verletzung von Nerven und Gefässen den Talus exstirpiren können. Das einzige grössere Gefäss, welches durchschnitten werden muss, ist die Art. malleol. ext., und Sehnen kommen gar nicht unter das Messer, sondern werden sorgfältig von ihrer Unterlage losgelöst und seitwärts gedrängt.

Was die Talusexstirpation als Voract zur Fussgelenkresection betrifft, so sei noch hervorgehoben, dass es nach derselben, wie nach keiner anderen Methode gelingt, das ganze Fussgelenk zu überschauen und alles Krankhafte zu entfernen, ohne dass Nerven, Sehnen oder grössere Gefässe verletzt werden.

XIV.

Ueber

angeborene Belastungsdeformitäten,

Pes varus und valgus congenitus und deren Behandlung mittelst Exstirpatio tali beim Neugeborenen.

Von

Prof. Vogt.

Durch die vor nunmehr zwanzig Jahren von R. Volkmann[1]) mitgetheilte Untersuchung angeborener Klumpfüsse gewannen wir den thatsächlichen Beweis, dass eine Anzahl derartiger Deformitäten ihre Entstehung dem Mangel an Raum und dadurch bedingter Hemmung der freien Bewegung innerhalb des Gebärmutterraumes verdanke. Durch den Nachweis typischer Druckstellen an den missgestalteten Füssen war er zu dem Schlusse berechtigt: „Durch diese Beobachtung ist denn zum ersten Male wirklich bewiesen worden, was zuerst Hippokrates, dann Stolz, Cruveilhier, Tamplin und Andere und ganz neuerdings auch Hencke vermuthet hatten, was aber von der Mehrzahl der Autoren immer wieder bezweifelt wurde: dass eine relativ ungeräumige Gebärmutter und ein Druck von Seiten ihrer Wandungen die Ursache von Klumpfussbildung werden könne.“

Dieser ersten Beobachtung, welche Volkmann[2]) selbst durch zwei weitere vervollständigen konnte, folgten die

[1]) R. Volkmann, Zur Aetiologie der Klumpfüsse. Deutsche Klinik, 22. und 28. August 1863.

[2]) Volkmann, Deformitäten der Gelenke. Handbuch von Pitha und Billroth. II., 2, S. 691 u. ff.

seine Schlussfolgerung bestätigenden Untersuchungen von Lücke[3]), Banga[4]), Kocher.[5]) Wurde durch die von Volkmann und Lücke mitgetheilten Fälle die Frage beantwortet: wodurch entsteht zur Zeit der fötalen Entwickelung die Klumpfussstellung in der Weise, dass wir dieselbe noch beim Neugeborenen in einer die physiologische Grenze der Fussstellung des Kindes überschreitenden Form vorfinden? so gaben Banga und Kocher Antwort auf die Frage: wann bildet sich diese pathologische Stellung des Fusses im Intrauterinleben aus? Die Erklärung Beider lautet von einander abweichend. Wir können darin aber in keiner Weise eine Widerlegung der Erklärungsweise, sondern nur eine Begründung der Thatsache finden, dass die angeborene Klumpfussbildung, entsprechend der durchaus verschiedenen Form der Missbildung sich in Anlage und schliesslicher Endgestaltung zu verschiedenen Perioden der fötalen Entwickelung einleiten kann. Während Banga zu dem Schlusse kommt, dass die Klumpbildung erst in den späteren Stadien des Uterinlebens anfängt, entsprechend der vom 5. Monate an beginnenden physiologischen relativen und absoluten Abnahme der Fruchtwassermenge und der beim Neugeborenen vorfindlichen Druckatrophie der betroffenen Hautstellen, die auf eine im späteren Embryonalleben vor sich gehende Entstehungsweise des Klumpfusses hinweise, folgert Kocher aus seinen, die Annahme von Fruchtwassermangel und Uterusdruck in einer frühen Fötalperiode beweisenden Untersuchungen, „dass der Klumpfuss nur aus einer, den Fuss als Ganzes treffenden äusseren Einwirkung, nicht aber aus einer primären Veränderung einzelner Knochen desselben erklärt werden kann, und dass wir Gründe haben, die Entstehung derselben in die erste Schwangerschaftshälfte, nicht aber in die Zeit vor Entwickelung der Gelenke zurückzuverlegen.“

Die Kocher'schen Untersuchungen geben uns eben den vollgiltigen Beleg für die Bedingungen zur Entstehung des typischen Pes varus, während aus den von Volkmann, Lücke, Banga mitgetheilten Beobachtungen die Erklärung für die Ausbildung complicirterer Fälle erwächst: es handelt sich hier meist um gleichzeitige Varus- und Valgusbildung.

[3]) Lücke, Ueber den angeborenen Klumpfuss. Sammlung klin. Vorträge, herausgegeben von R. Volkmann. (Chirurgie Nr. 6.)

[4]) Banga, Zur Aetiologie des typischen angeborenen Klumpfusses. Deutsche Zeitschrift für Chirurgie 1877, Bd. VII, S. 274 u. ff., mit Abbildg. auf Taf. IX u. X.

[5]) Kocher, Zur Aetiologie und Therapie des Pes varus congenitus, ebend. Bd. IX, S. 329 u. ff. und Taf. X. 1878.

Haben wir somit von beiden Seiten hinlängliche Beweise für die Thatsache, dass der angeborene Klumpfuss in der Mehrzahl der Fälle durch intrauterine Raumbeengung und dadurch bedingten Druck und Bewegungshemmung bedingt wird, so können wir diese typische Deformität, entsprechend den im späteren Leben durch einseitige Belastung der Skelettabschnitte zur Ausbildung gelangenden Stellungsabweichungen, als eine „intrauterine Belastungsdeformität" bezeichnen.

Schwer begreiflich muss es nach dieser Zusammenfassung erscheinen, wie noch Hueter in der Umarbeitung seiner „Klinik der Gelenkkrankheiten", trotz der Bekanntschaft mit den genannten Untersuchungen, die thatsächlichen Beweise für die dargelegte Aetiologie des Klumpfusses anzuerkennen zurückweist. Es wäre unbegreiflich, wenn wir eben nicht überhaupt im Leben, gleichsam zur Mahnung, dass als vollkommen nach allen Seiten nichts gelten soll, immer wieder den Beweis geführt finden, dass bei wirklich genialen Naturen oft der Grösse ihres Genies auch proportional ist die Einseitigkeit, mit welcher sie an einer vorgefassten Idee festzuhalten vermögen. Mit derselben Beharrlichkeit verwarf H. auch noch immer die Tenotomie bei der Behandlung des Klumpfusses, ja hielt sogar an dem Vorwurfe, dass auf diese Operation Entzündung und Eiterung entstehen könne, fest, trotzdem er selbst lehrte, dass diese Folgen nur durch Wundinfection von aussen entstehen können! Mit unsäglicher Mühe wurden seinem Princip zu Liebe die Klumpfüsse Jahr und Tag mittelst Bindenzügel und Gypsverband immer wieder redressirt, bis doch oft genug stillschweigend seitens der Assistenten, die die Correction so wesentlich erleichternde Tenotomie vorgenommen wurde.

Für den Pes valgus congenitus haben selbst die Gegner der Theorie, welche die intrauterine Raumbeengung als ätiologisches Moment für den P. varus in Anspruch nimmt, dieses mechanische Hinderniss in der fötalen Entwickelung anerkennen müssen. Selbst Hueter[6]), der den Pes varus congenitus nur als eine (aus unbekannten Gründen) stattfindende Entwickelung des Fusses in der extremsten Richtung der fötalen Anlage betrachtet, gesteht für die Erklärung der Valgusbildung die Druckwirkung der Uteruswandung zu, so dass über die Aetiologie des Pes valgus congenitus kein Zweifel herrscht und derselbe ausnahmslos als „intrauterine Belastungsdeformität" bezeichnet werden muss.

[6]) Hueter, Klinik der Gelenkkrankheiten, 2. Aufl. 1877, 2. Bd., S. 146.

Dass unter den angeborenen Stellungsabweichungen der Füsse die Klumpfussstellung die überwiegend häufigste ist, erklärt sich leicht aus der physiologischen Varusstellung, welche die Füsschen im Uterus während ihrer Entwickelung einhalten. Schon Dieffenbach[7]) sagte geradezu, dass alle kleinen Kinder eine entschiedene Anlage zum Klumpfuss haben. Durch die eingehenden Untersuchungen von Eschricht[8]) wurde nachgewiesen, dass die Entwickelung des Embryo in einer Art Aufrollung bestehe. Die im frühesten Stadium mit der Sohle gegen die Bauchfläche gelagerten, mit den lateralen Rändern sich berührenden Füsse rollen sich im weiteren Wachsthum sammt der ganzen unteren Extremität in einer Art Schraubengang auf; das Stehenbleiben in irgend einem Stadium dieses normalen Aufrollungsprocesses bedingt den Klumpfuss — derselbe ist also darnach eine Hemmungsbildung. Gewannen wir hierdurch eine deutliche Einsicht in den physiologischen Hergang, so bekamen wir durch die Arbeiten Hueter's[9]) und Adam's[10]) eine Klarlegung der anatomischen Verhältnisse: eine vollgiltige Schilderung der Form- und Lageveränderung der Fusswurzel.

Eine Erklärung der Hemmungsbildung, einen Nachweis, wodurch die Gestalt- und Lageveränderung bedingt sei, boten diese Forscher nicht; die Begründung der Aetiologie des Klumpfusses gelang erst durch die Annahme der oben erörterten intrauterinen Raumbeengung. Durch diese letztere wird, in Folge der einseitigen Belastung, die im ersten Fötalleben normale Klumpfussstellung zu einer bleibenden, pathologischen.

Die Valgusstellung der Füsse der Neugeborenen setzt dagegen immer eine abnorme Lagerung der Füsschen im Uterus voraus und finden wir diese daher so auffallend selten gegenüber dem häufigen P. varus. Adams (a. a. O. S. 316) gibt folgende Tabelle:

Unter 764 Fällen von angeborenem Klumpfuss fanden sich:

688 P. varus,
42 P. valgus,
15 P. valgus einerseits, varus andererseits,
19 P. calcaneus.

[7]) J. Dieffenbach, Ueber die Durchschneidung der Sehnen und Muskeln. Berlin 1844, S. 82.

[8]) Eschricht, Ueber Fötalkrümmungen. Deutsche Klinik 1854, Nr. 44.

[9]) v. Langenbeck's Archiv. Bd. IV, S. 133 u. ff., und Klinik der Gelenkkrankheiten, Bd. 2, S. 128 u. ff.

[10]) Adams Club-Foot, its caures, pathology and treatement. second edit. London 1873.

Die 42 Fälle von angeborenem P. valgus zerlegen sich:

15 der rechte Fuss allein
10 der linke Fuss allein
17 beide Füsse.

Die 15 Fälle von gleichzeitigem P. varus und valgus ergeben:

5 P. valgus links, varus rechts.
10 P. valgus rechts, varus links.

Diese Valgusstellung eines oder beider Füsse tritt während der fötalen Entwickelung ein, wenn die Füsschen nicht, wie geschildert, nebeneinander, sondern übereinander gelagert sind. Diese Uebereinanderlagerung wurde schon von MARTIN[11]) beschrieben und abgebildet. Es handelt

Fig. 24.

Verschränkung der Füsse bei angeborener Klumpfussbildung nach Vogt's Beobachtung: rechts hochgradiger P. calcaneovalgus, links geringer P. varus.

sich hier um die Combination der hochgradigen Entwickelung des P. valgus einerseits und varus andererseits. Während der eine Fuss in der gewöhnlichen fötalen Supinationsstellung gelagert bleibt, lagert er nicht neben dem anderen Füsschen, sondern ruht mit seiner Sohle auf der Sohlen-

[11]) Martin, Mémoires sur l'étiologie du pied-bot. Paris 1839.

fläche des anderen Fusses; hierdurch wird dieser bei der gegebenen Raumbeengung in der Uterushöhle, welche das Beharren des einen Fusses in dauernder Klumpfussstellung bedingt, in die Pronationsstellung hinübergedrängt.

Einen zweiten Fall hat Volkmann[12]) beschrieben und abgebildet. Fig. 25 gibt eine Copie dieses Falles; auch hier handelt es sich um eine Verschränkung beider Füsse, die bei der, durch Fruchtwassermangel gegebenen intrauterinen Raumbeengung zu der aus dem Bilde ersichtlichen hochgradigen Varo-equinusstellung an dem einen, Valgusstellung an dem andern Fusse den Anlass gab. Einen dritten Fall beschrieb Lücke[13]) und liess die photographische Darstellung der Fusslage in der Abhandlung von Francillon[14]) wiedergeben.

Fig. 25.

Verschränkung der Füsse nach Volkmann. Hochgradiger P. varo-equinus. Mässiger P. valgus.

Bei diesen drei Fällen handelt es sich um die Combination des hochgradigen P. varo-equinus mit einem starken P. valgus. Schon ein Blick auf die gegebene Abbildung in Fig. 25 lässt uns vermuthen, dass eine derartig starke Umlagerung der Füsse und Verschränkung derselben in einander sicher nur bei höchster Raumbeengung im Uterus zur Ausbildung gelangt. Einen directen Beweis für diese nahegelegte Annahme geben dann auch die in diesen 3 Fällen deutlich an den Füsschen wahrgenommenen Druckschwielen und Narben an den während der fötalen Entwickelung durch den Druck der Uteruswand getroffenen Partien.

[12]) Volkmann, Deutsche Klinik, Aug. 1863.
[13]) Lücke, Samml. klin. Vortr., Chir. Nr. 6, S. 89.
[14]) Francillon, De l'étiologie du pied-bot congénital. Diss.-Inaug. Bern 1869.

Ich hatte kürzlich Gelegenheit, in unserer Poliklinik ein Kindchen 8 Tage nach der Geburt zu untersuchen, bei dem rechterseits ein hochgradiger Pes calcaneovalgus und linkerseits ein geringgradiger P. varus vorlag.

Die nach der Natur gezeichnete Abbildung Fig. 24 gibt die Lagerung der Füsse getreu wieder und lässt zugleich die Stellungs- und Formabweichung des linken Fusses klar hervortreten.

Es waren hier Druckschwielen oder Narben nicht zu erkennen, dagegen liess die entsprechende Faltung der Haut, sowie das veränderte Colorit derselben keinen Zweifel über die Stellung, welche beide Füsschen in der Gebärmutter gehabt hatten. Der mit der Rückenfläche zur Vorderfläche des Unterschenkels hinaufgeschlagene, stark pronirte rechte Fuss passte wie in eine für ihn ausgebildete Form in der auf der Abbildung wiedergegebenen Uebereinanderlagerung auf den mässig supinirt gestellten linken Fuss. Selbst Tage lang nach der Geburt hält das Kindchen noch mit Vorliebe die Füsse in dieser Stellung in einander verschränkt.

Das Kindchen war als eilftes am 14. September geboren. Während die übrigen Geschwister alle gesund und wohlgestaltet waren, war das vorletzte mit einem Klumpfuss behaftet und bald gestorben. Da die Mutter durch die in 13 Jahren durchgemachten 11 Schwangerschaften und Entbindungen genügend Gelegenheit gehabt hatte, Erfahrungen über die einschlägigen Verhältnisse zu sammeln, so ist ihrer positiven Angabe, dass sie diesmal nur sehr geringe Kindesbewegungen wahrgenommen habe und bei der Geburt äusserst wenig Fruchtwasser abgegangen sei, wesentliche Bedeutung wohl beizumessen.

Wir sind berechtigt anzunehmen, dass in unserem Falle in der fötalen Entwickelung das Uebereinanderlagern der Füsschen erfolgte und bei der vorhandenen, resp. folgenden, relativen intrauterinen Raumbeengung, dauernd diese Verschränkung der Füsse übereinander beibehalten werden musste. Die durch diese Stellung gegebene einseitige Belastung führte zu der entsprechenden Stellungsabweichung.

Dieser Fall bietet insofern besonderes Interesse, als ein vergleichender Blick auf die beiden Bilder Fig. 24 und 25 leicht erkennen lässt, wie die in Fig. 24 gegebene Lagerung der Füsschen sich gewiss leicht im Uterus einstellen kann und später unter ungünstigen Raumverhältnissen und Hemmung freier Bewegung zur bleibenden Stellung wird. Die auf Fig. 25 gegebene hochgradige Umlagerung setzt dagegen entschieden viel erheblichere Störungen in der normalen Entwickelung durch Raumbeschränkung, Bewegungshemmung

und directen Druck voraus. Wir dürfen daher wohl annehmen, dass diese letztere Verschränkung der Füsse immerhin nur selten erfolgt und daher auch diese Form der Missbildung: hochgradiger P. equino-varus und mässiger P. valgus vereinzelt zur Beobachtung gelangt.

Unser Fall dagegen darf zu dem Schlusse Grund geben, dass eine gleiche oder ähnliche einfache Umlagerung der Füsschen häufiger sich ereignet und dann, je nach dem Grade der gekreuzten Verschränkung, nicht nur zum bleibenden P. valgus, sondern auch zum P. varus die Veranlassung bietet. Solche Fälle lassen dann sehr wohl die Banga'sche Erklärung, wie wir sie oben mittheilten, zu, dass die abnorme Lagerung erst zur dauernden wird in demjenigen Stadium der fötalen Entwickelung, in welcher naturgemäss eine Abnahme der Fruchtwassermenge und somit relative, resp. absolute, Raumbeengung eintritt. In anderen Fällen mag die Stellungsabweichung in der frühesten Fötalperiode nach der von Kocher gegebenen Erläuterung eingeleitet werden.

Bietet somit unser Fall einen treffenden Beleg für die Art und Weise der Ausbildung des angeborenen P. valgus und varus, so gewannen wir durch die zur Behandlung vorgenommene Operation eine Klarlegung der anatomischen Verhältnisse.

Fig. 26.

Talus beim rechtsseitigen Pes valgus congenit. am Neugeborenen (Fig. 21) exstirpirt. *a* und *b* zeigt die Differenz der Längenentwickelung des collum tali am inneren und äusseren Abschnitte.

Fig. 27.

Talus beim rechtsseitigen Pes varus congenitus am Neugeborenen exstirpirt. *a* und *b* geben die Fig. 26 entsprechenden, d. h. gerade umgekehrten Verhältnisse.

In Fig. 26 finden sich die hochgradigen Veränderungen des Talus höchst charakteristisch ausgeprägt. Der dem rechtsseitigen Plattfuss entnommene Talus bietet dieselben Formveränderungen wie wir sie vom Pes varus durch Adams und Hueter eingehend geschildert finden, nur eben in umgekehrter Weise.

Zur augenfälligen Vergleichung habe ich einen vom Pes varus congenitus eines Neugeborenen durch Exstirpation kurz vorher gewonnenen Talus des rechten Fusses in Fig. 27 daneben zeichnen lassen und zum leichteren Verständniss der Umgestaltung an den einzelnen Abschnitten durch Fig. 28 den normalen Talus des Neugeborenen hinzugestellt.

Fig. 28.

Fig. 28 gibt zum Vergleiche die entsprechenden Verhältnisse am normalgebildeten Talus des Neugeborenen.

Es handelt sich an erster Stelle um eine auffällige Längenzunahme am Collum tali, die beim P. valgus die innere Seite (Fig. 26 *a*), beim P. varus die äussere Seite (Fig. 27 *b*) betroffen hat. Dem entsprechend finden wir eine augenscheinliche Entwickelungshemmung am äusseren Abschnitte des Collum tali beim Plattfusse (Fig. 26 *b*) und ebenso am inneren Abschnitte beim Klumpfusse (Fig. 27 *a*). Fig. 28 zeigt die correspondirenden Massverhältnisse bei *a* und *b* am normalen Talus.

Weiter finden wir die veränderte Gestalt des Taluskopfes deutlich ausgeprägt und nicht minder die Talusrolle in unserem Falle erheblich abgeflacht, die Gelenkfacetten für Malleol. ext. und internus in Form und Richtung verschoben.

Ausser den Veränderungen, welche sich beim Einblick in die Exstirpationshöhle am Calcaneus nach Form und Wachsthumsrichtung ergeben, zeigt auch das Os naviculare, welches sammt dem Caput und Collum tali stark nach innen und abwärts hervorgedrängt ist, eine wesentliche Abweichung von der normalen Form, während der laterale Abschnitt nur einen schmalen First darstellt, in der Art das vordere und hintere Gelenkfacette nur durch einen scharfen Knorpelsaum getrennt erscheinen, bietet der mediale Abschnitt eine, besonders der Tuberos. oss. navicul. entsprechend, stark entwickelte und verbreiterte Fläche dar.

Die in Fig. 24 ersichtliche hochgradige Prominenz am inneren Fussrande wird eben, wie sich bei der Operation herausgestellt, vorwiegend durch das so augenfällig veränderte und nach innen und unten hervorgedrängte Os naviculare gebildet, hinter dem dann das Caput und verlängerte Collum tali die Fortsetzung der Prominenz bildet.

Die bis jetzt häufig von uns wiederholte Exstirpatio tali beim Klumpfusse des Neugeborenen hatte uns in allen Fällen den Einblick gewährt, dass sich die entsprechende

Gestalt- und Lageveränderung in keinem Falle allein auf den Talus und Calcaneus beschränkt; es betrifft diese Form- und Stellungsänderung den ganzen Tarsus.

Wir haben also in diesen Befunden wieder einen neuen Beleg für die KOCHER'sche Erklärung gegenüber der HUETER-schen Hypothese von der primären Entwickelungs-Anomalie am Talus und Calcaneus, als alleiniger Ursache der typischen Klumpfussbildung.

Für die Behandlung des hochgradigen Pes calcaneo-valgus war mir die Befolgung des seit Jahresfrist von mir durchgeführten Principes bei der Behandlung der vorgeschritteneren Formen des Pes varus congenitus nahegelegt. Ich habe ausnahmslos alle hochgradigen Klumpfüsse schon beim Neugeborenen mittelst der Exstirpatio tali zu behandeln begonnen und nahm daher auch bei dieser Missbildung diese Operation vor.

Nach dem ersten überraschenden Erfolge, welchen ich durch die methodische Exstirpatio tali beim Klumpfusse des Neugeborenen beobachten und in formeller wie functioneller Hinsicht jetzt nach Jahresfrist immer wieder bestätigen konnte (es ist dies der Fall, dessen Operation ich schon in der „modernen Orthopädik", Seite 65, erwähnen konnte) habe ich alle ausgeprägten Klumpfüsse gleich beim Eintritt in die Behandlung in übereinstimmender Weise operirt. Wenn man sieht, wie wenig auch das schwächlichste Kindchen auf diesen Eingriff reagirt, wie absolut ungestört bei zweckmässiger Technik der Operation und Nachbehandlung der Heilungsprocess in 14 Tagen sich abspielt, so wird man den Gedanken, dass es sich um einen Eingriff, dessen Grösse nicht im Einklang stände mit der Widerstandsfähigkeit jedes Neugeborenen, bald fallen lassen. Ebenso wie wir andere Missbildungen möglichst bald nach der Geburt beseitigen — Hasenscharten, Muttermäler u. s. w. — auf operativem Wege, ebenso sind wir berechtigt, nein, ich muss jetzt sagen verpflichtet, den sichersten Weg einzuschlagen und eine Difformität zu beseitigen, bei der von Monat zu Monat in gesteigerten Proportionen die Widerstände gegen eine Beseitigung auf mechanischem Wege in sichtbarer Weise wachsen. Ich gedenke hier gar nicht der psychologisch sehr naheliegenden Thatsache, dass die Eltern ohne Ausnahme die möglichst prompte Beseitigung des Bildungsfehlers äusserst erwünscht erachten, und da wir heutzutage in der Lage sind, ohne Gefahr diesem berechtigten Wunsche Rech-

nung zu tragen, wäre dieser Gesichtspunkt schon für die Indication der Operation beim Neugeborenen in Betracht zu ziehen. Allein wir wissen, wie erheblich mit dem Wachsthum des Kindes auch eine Zunahme der perversen Wachsthumsrichtung und Formveränderung der Tarsalknochen sich ausbildet; wir sehen erst jetzt nach Einführung der Exstirpatio tali beim kleinen Kinde in jedem Falle von Neuem den Beweis wiederholt, wie hochgradig die Gestalt- und Lageveränderung der Skeletttheile beim Klumpfuss ist, so dass wir in dieser Erkenntniss immer mehr die Ueberzeugung gewinnen müssen, wie schwierig und langwierig die alleinige orthopädische Behandlung von vorneherein bleiben muss, deren Aufgabe es ist, an so difformen Körpertheilen, die für unsere mechanischen Eingriffe so minimale Angriffsflächen bieten, die zur Umformung nöthige Hebel- und Druckwirkung wirksam in Anwendung zu ziehen.

Die primäre Exstirpatio tali schafft die Möglichkeit einer sofortigen Umlagerung des Füsschens und damit die Vorbedingung zur erfolgreichen Behandlung.

Die Methode der Exstirpatio tali habe ich schon früher in der von mir bevorzugten Ausführung beschrieben[15]) und auch einzelne Fälle von Talusexstirpation bei Neugeborenen mittheilen lassen.[16]) Statt des beim Erwachsenen auszuführenden vorderen Längsschnittes mit darauffallendem kurzen, lateralem Querschnitte genügt beim P. varus des Neugeborenen ein einfacher Längsschnitt völlig. Beim P. valgus wird umgekehrt der Längsschnitt über die grösste Prominenz an dem inneren oberen Fussrande geführt, vom Malleol. ext. bis über das Chopart'sche Gelenk herab. Das Instrumentarium muss hier den Grössenverhältnissen entsprechend gewählt sein; ich benütze immer ein feinstes Messerchen, wie ich es zur Hasenscharten-Operation nehme und bevorzuge als Hakenpincetten die vierkrallige Augenpincette. Die Auslösung des Taluskörpers erfordert dann selbstredend nicht wie beim Erwachsenen mit Elevatorium und Meissel, sondern wird der ganze noch knorpelige Skeletttheil mittelst Pincette und Elevatorium hervorgezogen und von den Befestigungen am Os naviculare sinus tarsi, Malleolen und schliesslich am Fersenbein durch's Messer gelöst.

Eine wesentliche Vorsicht ist bei dieser Abtrennung nur am Malleol. int. zu beobachten. Hier muss der hintere Wundrand mittelst Schielhäkchen auf der knorpeligen Unter-

[15]) Centralblatt für Chirurgie, Nr. 19, 1883.

[16]) Verwerthung und Methode der Exstirpatio tali. Dissertat.-Inaugural. von W. Haltermann, Greifswald 1883, mit Tafel.

lage stark nach hinten zurückgezogen werden, um nicht die verlagerte A. und V. tibialis postica unter das Messer zu bekommen. Auf diese Weise gelingt es aber auch, die Operation ohne irgend welche in Betracht kommende Blutung zu vollenden.

Unmittelbar nach der Exstirpation des Talus — in unserem Falle nahm ich das Os naviculare gleich mit fort — lässt sich der Fuss spielend leicht mittelst gelinden Fingerdruckes in die Varusstellung hinüberführen und in dieser durch eine innere Seitenschiene, welche in rechtwinkeliger Form aus Pappe geschnitten wird, feststellen.

Nach sorgfältiger Auswaschung der Wunde mit warmer Salicyllösung (Carbolsäure wird von mir bei kleinen Kindern weder während der Operation noch nachher verwandt) Austupfen mit Chlorzinkwattebausch, wird etwas Jodoformgaze in die Wundnische gedrückt, das ganze Glied mit Vaselin. alb. gefettet, in Watte gehüllt, mit Firnisspapier umgeben und mittelst gestärkter Gazebinden gegen die innere Schiene in der gewünschten corrigirten Stellung befestigt.

Um diesen antiseptischen Occlusivverband gegen Durchnässen und Beschmutzen von aussen auch beim Neugeborenen zu schützen, wird der ganze Fuss vom Knie bis über die Zehen herab noch in Billroth'schen Verbandbattist eingeschlagen und dieser wieder mittelst Gazetouren befestigt. Auf diese Weise kann selbst bei den kleinsten, sich so oft durchnässenden Kindern der Verband als ein Dauerverband liegen bleiben. Bei der Durchführung dieser Verbandweise habe ich in keinem Falle irgend eine Störung im vollständig aseptischen Verlaufe der Wundheilung nach meinen Talusexstirpationen beim Neugeborenen gesehen.

Nach vierzehn Tagen ist nur noch Bedeckung der weichen Narbe mit einem Salbenläppchen nöthig. Das Glied wird zum Ausgleich der noch bestehenden Circulationsstörung gelinde massirt und mittelst einer Flanellbinde auf einer Rinnenschiene festgestellt.

Diese Nachbehandlung ist durchaus nothwendig, wenn wir einen dauernden Erfolg von der durch die Operation sofort ermöglichten Richtigstellung des Fusses nach Varus- und Valgusoperation uns sichern wollen.

Wir haben durch die Entfernung des Talus ein wesentliches Hinderniss für die Geradstellung der Difformität beseitigt und gelingt hiernach beim Neugeborenen die Correction ausnahmslos mittelst des gelindesten Druckes. Allein wir wissen, dass sämmtliche Tarsalknochen in perverser Lage- und Wachsthumsrichtung

sich befinden und würde dementsprechend, wenn nicht der Fuss noch monatelang durch äusseren Zwang in einer der bisherigen fehlerhaften Stellung entgegengesetzten fixirt wird, die fehlerhafte Wachsthumsrichtung an den Tarsalknochen unbehindert zur Geltung und weiteren Ausbildung gelangen.

Als zweckmässigste Schiene bevorzuge ich die von mir lange erprobte aus plastischem Filz, welche nach der Form der schon von Little [17]) beschriebenen Hohlschiene, ohne weitere Polsterung angelegt werden kann und in dieser Art von den Angehörigen täglich nach vorausgegangenem Bade und Massage wieder umgelegt wird.

Nach Ablauf des Jahres bekommt das Kind — je nach der Neigung zum Auftreten früher oder später — ein Stiefelchen zum Schnüren, an dem bisweilen noch die Anbringung einer Seitenschiene von Vortheil ist. Durchaus empfehlenswerth sind auch die von Volkmann bevorzugten Guttaperchaschienen.

Dass man für die leichten Formen des P. varus congenitus mit dieser orthopädischen Behandlung allein auskommt, habe ich schon früher [18]) erörtert und gilt dieses also auch ebenso vom geringeren Grad des P. valgus.

Bei allen höheren Graden des Pes varus und valgus congenitus beginnen wir gleich beim Neugeborenen die Behandlung mittelst der Exstirpatio tali. Nur auf diese Weise gelingt es rasch und sicher diese angeborene Belastungsdeformität des Fusses dauernd zu beseitigen; es benöthigt dann kaum so vieler Monate für die Durchführung der orthopädischen Nachbehandlung, wie wir bisher Jahre zu derselben bedurften.

---

[17]) W. J. Little, Remarkes of the treatement of infantile congenital Club-Foot. London 1876, S. 31. Abbildung.

[18]) Vogt, Moderne Orthopädik. 2. Auflage, Stuttgart 1883, Seite 43 u. ff. und Tafel V.

Nachtrag.

Von

Prof. Vogt.

Da sich die Fertigstellung unserer Mittheilungen im Druck länger verzögerte als anfänglich vorausgesehen, so halte ich es für geboten, zu zwei Punkten, welche ich, als wesentliches Interesse für unsere Beobachtung bietend, in dem vom Frühjahre herstammenden „Programm“ (vergl. oben S. XVII und S. XVIII) betonte, eine ergänzende Mittheilung nachzufügen. Wir haben seit der an obiger Stelle angeführten Erfahrung über die Behandlung granulirender Entzündungen, wie auch über die parenchymatösen Injectionen bei Neubildungen im Laufe des seitdem verflossenen halben Jahres eine ganze Reihe einschlägiger Beobachtungen gesammelt, welche eine kurze Mittheilung des Resultates derselben auch vor Abfassung eines endgiltigen Urtheiles gerechtfertigt erscheinen lassen.

1. Die Sublimatinjection bei örtlichen Infectionsheerden.

Ich habe bereits Seite XVI angeführt, von welchem Standpunkte aus wir nunmehr seit $1^1/_2$ Jahren zunächst consequent beim Lupus und später in gleicher Weise bei granulirenden Knochen- und Gelenkkrankheiten eine theils allgemeine, besonders aber auch eine locale Sublimatbehandlung in Anwendung gezogen haben.

Ein günstiger Zufall führte uns in kurzer Frist drei Parallel-Fälle einer Affection zur Behandlung, welche uns

für die Beurtheilung der Wirksamkeit unserer Localbehandlung bei örtlichen Affectionen, welche unzweifelhaft aus der Uebertragung eines organisirten Infectionsstoffes entstehen, eingehend zu prüfen.

Es wurden drei Patienten mit Gonitis gonorrhoica aufgenommen, und zwar in den verschiedensten Stadien ihres Harnröhrenleidens. Alle Drei boten, trotzdem die Complication seitens des Kniegelenkes erst vor kurzer Zeit aufgetreten war, doch bald das Bild schwerer Allgemeinerkrankung. Schon bei dem ersten Patienten fahndeten wir deswegen immer wieder auf etwaige Tuberculose; allein abgesehen vom Mangel jeglichen Anhaltes hiefür, hatte mich der überaus günstige Ausgang einer vor Jahresfrist beim ihm wegen centralen Lungenechinococcus ausgeführten partiellen Lungenresection überführt, dass hier sicherlich gesunde Lungen vorliegen müssten.

Auch der zweite Patient bot gleich bei der Aufnahme durch die hochgradige Prostration das Bild schweren Allgemeinleidens. Bei der ersten Untersuchung glaubten wir mit grösster Wahrscheinlichkeit für das in Beugecontractur gestellte, stark geschwellte, schwammig und schmerzhaft anzufühlende Knie örtliche granulirende Entzündung und, dem starken Kräfteverfall entsprechend, beginnende Tuberculose annehmen zu müssen. Doch wies bei genauerer Nachforschung die floride Urethralblennorrhoe auf diesen Infectionsherd hin.

Bei allen drei Patienten liess dann die genauere Anamnese, weitere Beobachtung und der Verlauf keinen Zweifel, dass die Diagnose auf gonorrhoische Gonitis auch die richtige gewesen war.

Die Behandlung der Harnröhrenblennorrhagie wurde in der Weise ausgeführt, wie ich dieselbe nun schon seit langen Jahren (vergleiche die Inauguraldissertation von Dr. Schonlau, Greifswald 1872: „Behandlung der Gonorrhoe mittelst Irrigation und Bougie") durchführe: durch täglich zweimalige permanente Irrigation wird möglichst die ganze Urethra desinficirt. Ein dünner, biegsamer, am Irrigatorschlauch durch Zwischenstück befestigter Katheter wird möglichst tief eingeführt und unter wechselndem Druck die etwas erwärmte Desinfectionsflüssigkeit durchgespült. Statt des früher gewählten übermangansauren Kali, Borsäure, Salicylwasser, nehmen wir jetzt 1 pro mill. Sublimatwasser abwechselnd mit Kali hypermang. Lösung. Nach der Irrigation wird ein cylindrisches Bougie (Nr. 11) mit Salicylsalbe, in späteren Stadien Höllenstein- oder Präcipitatsalbe eingeführt.

Treten bei der Untersuchung mit starkem Zinnbougie einzelne Partien der Harnröhre (Fossa navicularis, Isthmus) als schmerzhaft heraus oder liegen hier beginnende Wulstungen (Granulome, Polypen, wie sie auf den Erosionsgeschwüren so leicht vorkommen) oder narbige Beengungen der Passage vor, so werden diese Stellen noch durch Application von Urethral-Suppositorien besonders in Angriff genommen. Es hat sich mir diese Localbehandlung der Urethra derartig bewährt, dass ich dieselbe bei der grossen Schwierigkeit, die rationelle Localbehandlung unter Leitung des Endoskops einzubürgern, als besten Ersatz für diese empfehle.

Statt der früher gebräuchlichen Bacillen aus Gummi und Zucker, denen das Medicament beigemischt war, lasse ich Suppositorien aus Gelatine anfertigen, die das reine Medicament enthalten (Arg. nitr., Tannin, Jodof.). Es sind dies Gelatinestäbchen, welche, vorn spitz zulaufend, durchschnittlich 2 Ctm. Länge und 5 Mm. Dicke besitzen. Durch die Untersuchung mit dem bis in die Blase geführten katheterförmig gebogenen starken Zinnbougie wird die betreffende Stelle der Harnröhre, welche wesentlich einer örtlichen Behandlung bedarf, festgestellt, respective durch wiederholtes Bougieren für diese Behandlung zugängig gemacht.

Hat man sich nun aussen vor der Harnröhrenmündung an dem Zinnbougie die erkrankte Stelle durch Zurückziehen und wieder Vorschieben innerhalb der Urethra markirt, so drückt man mit zwei Fingern das gut geölte Urethralsuppositorium in die Urethra hinein, führt das Bougie nach und schiebt es so vorwärts, bis das Zinnbougie zu der markirten Tiefe eingedrungen ist. Nach dem Zurückziehen des Bougie bleibt nun das Suppositorium liegen und kann bei seiner Auflösung das Medicament an Ort und Stelle wirken.

Später gibt man dem Patienten zur Nachbehandlung neben der permanenten Irrigation ein möglichst starkes cylindrisches elastisches Bougie mit, mittelst welchem er sich die Suppositorien selbst zwischendurch einlegen kann.

Schon die örtliche Desinfection mit Sublimatwasser hat bald günstigen Erfolg aufzuweisen.

In unseren Fällen war nun noch die entsprechende Behandlung des gonorrhoischen Gelenkleidens geboten.

Sehen wir es durch die Untersuchungen von Neisser [1]) als erwiesen an, dass die Gonorrhoe durch Uebertragung

[1]) Vergleiche dessen zusammenfassendes Referat über die einschlägigen Arbeiten in der „Deutsch. med. Wochenschr.“, Nr. 20, 1882.

der Gonococcen verursacht wird, so nehmen wir auch als Bedingung der sogenannten Trippermetastasen die Einwanderung dieser specifischen Noxen an.

Der positive Nachweis der specifischen Organismen in der durch Punction gewonnenen Flüssigkeit aus den frisch befallenen oder seit länger erkrankten Gelenken ist uns nicht gelungen und mag daher zunächst die von Brieger und Ehrlich gegebene Deutung dieses negativen Befundes angenommen werden, dass die Bakterien möglicherweise in dem Gewebe der Synovialis selbst haften.

Wir haben unter der bestimmten Annahme dieser örtlichen Infection auch hier die Sublimatinjectionen in das Gelenk in Anwendung gezogen. Wir benutzen hierzu das Sublimat in stärkerer Lösung: Hydr. bichlor. corrosiv. 0·10, Natr. chlor. 1·0, Aq. dest. 50·0. Werden hievon drei bis fünf Pravaz'sche Spritzen gefüllt und der Inhalt in verschiedene Partien des Gelenkes eingespritzt, so wird zur Zeit bis 1 Ctgr. Sublimat verwendet, also die Gesammtdosis, welche wir bei den antisyphilitischen subcutanen Injectionscuren auf einmal mittelst der Injection einverleiben. Die Einspritzungen werden in dreitägigen Pausen wiederholt. Wir wählen absichtlich nicht eine stärkere Lösung, um die Möglichkeit zu haben, das Medicament in der Concentration eines anerkannt energischen Antibacteriums (1:500) in möglichst grosser Menge in die Gewebe hineinbringen zu können, ohne doch zu rasch durch Resorption einen Mercurialismus befürchten zu müssen. Für die Beurtheilung der Dauer, der Fortsetzung oder theilweisen Unterbrechung gibt die später zu schildernde Controle des Urins einen guten Anhalt.

Für die sorgfältige Fixation des Gelenkes wird durch Lagerung und Festwickelung auf meiner modificirten Watson'schen Schiene (siehe oben „Nachbehandlung der Resectionen") gesorgt; gegen die bisweilen nicht unerheblichen Schmerzen wird die Eisblase in Anwendung gezogen und neben regulirter Diät Se- und Excretion angeregt, sowie auf Diaphorese und Diurese geachtet.

Die Erfolge waren durchaus günstige, sowohl in dem frischen wie den protrahirten Fällen. Im ersteren suchten wir durch Verabreichung von einigen Calomeldosen, in einem der älteren, wo Verdacht auf einen bei der gonorrhoischen Infection acquirirten Urethralschanker vorlag, durch Hydr. jod. flav. die Allgemeinwirkung des Quecksilbers zu beschleunigen.

Wir können die Heilung der Patienten als gesichert betrachten, da nur noch die methodische Nachbehandlung durch Massage und Uebung der Gelenke erforderlich ist.

Bei der nur zu gut bekannten Hartnäckigkeit der gonorrhoischen Gelenkaffectionen, der ausgesprochenen Neignng, nicht nur zu recidiviren, sondern auch sich zu multipliciren, sind wir berechtigt, für den günstigen Verlauf zum Theil unsere Therapie in Anspruch zu nehmen.

Haben wir so für Fälle acuter Infection uns von der Verwerthbarkeit der Sublimatbehandlung überzengt, so haben wir auch, unserer Mittheilung im „Programme“ entsprechend (vergleiche oben Seite XVII), bei granulirenden Knochen- und Gelenkaffectionen von derselben ausgedehnten Gebrauch gemacht.

Wir haben nicht nur beginnende Coxitis, Gonitis, Carpalarthritis in der klinischen und privaten Behandlung der örtlichen Sublimatinjection unterzogen, sondern auch derartige Fälle mit derselben behandelt, bei denen von vorneherein eine Resection oder Amputation direct angezeigt gelten musste, um die klinisch nachweisbaren fungösen Massen an Knochen und Synovialis sicher beseitigen zu können.

Ich musste mir sagen, dass die Anfangsstadien dieser Erkrankungen zwar sicher für die fragliche Behandlung die günstigsten Objecte darböten bezüglich einer Aussicht auf Erfolg, konnte mir aber auch nicht verhehlen, dass durch das hierbei etwa erzielte gute Resultat ein positiver Beweis für die Wirksamkeit gerade der Sublimatbehandlung nicht erbracht sei. Wir halten ja an dem Standpunkte fest, dass eine ganze Reihe granulirender Entzündnngen an Knochen nnd Gelenken nicht auf tuberculöser Infection beruht. Für diese gewinnen wir auch eine Ausheilung ohne radicale operative Beseitigung der örtlichen Herde. Ist ausgesprochene Tuberculose vorhanden, so ist der Endwerth selbst der radicalsten Operation oft zweifelhaft.

In den Anfangsstadien der fraglichen Knochen- und Gelenkaffectionen können wir oft genug in keiner Weise die Differentialdiagnose über das wahre ursächliche Verhalten der granulirenden Entzündung in dieser Hinsicht feststellen. Es würde also, da wir erfahrungsgemäss immer wieder uns vergewissern konnten, dass die auf einer mehr gutartigen (s. v. verbo) Infection beruhenden ausgeprägten granulirenden Gelenkentzündungen auch auf reine conservative Behandlung (Fixation in entsprechender Stellung, Ableitung, Eis u. s. w.) zur Ausheilung gelangen können, die in den Anfangsstadien der Affectionen eingeleitete specifische Behandlung keinen Beweis für die specifische Wirksamkeit bieten.

Ich wählte aus diesem Grunde gerade auch einige „verzweifelte“ Fälle für die Injectionscur; die Anwendung

geschah wie oben bei der gonorrhoischen Gonitis beschrieben. Für einzelne Fälle darf ich den Beweis geführt sehen durch das erlangte Resultat, dass die intraarticuläre Sublimatinjection thatsächlich viel zu leisten im Stande ist.

Wie weit wir zur möglichsten Vervollkommnung unserer conservativen Chirurgie bei diesen malignen Formen der granulirenden Entzündungen bei der Verwerthung der Sublimatinjectionen schliesslich in der allgemeineren Anwendung gehen werden, lässt sich hieraus noch keineswegs bestimmen; jedenfalls geben uns aber unsere Resultate den triftigsten Grund, auf dem eingeschlagenen Wege weiter fortzufahren.

Es bleiben zur näheren Begründung dieser letzten Behauptung noch zwei Fragen zu beantworten, die sich jedem Unbefangenen gewiss aufdrängen:

1. Sind wir überhaupt berechtigt, von dem Quecksilber, bei dessen nachweisbar schädlichen Wirkung auf den Organismus, so ausgedehnten Gebrauch zu machen?

2. Müssen wir nicht anderen Stoffen, die weniger schädlich sind und doch der vorausgesetzten organisirten Infection kräftig entgegenwirken, schon im Versuche den Vorzug geben?

Es ist hier nicht der Ort, auf eine allgemeine Erörterung dieser Fragen einzugehen, allein bei unserem, im oben mitgetheilten Programm unweigerlich festgehaltenen Standpunkt bezüglich unserer therapeutischen Grundsätze können wir die Frage, soweit sie hier unsere specielle Behandlung betrifft, nicht unbeantwortet lassen.

Dass wir bei gefährlichen Erkrankungen auch gefährliche Mittel nach bestem Wissen und Gewissen in Anwendung ziehen dürfen, bestreitet Niemand.

Bei gewissen Formen und Stadien der Syphilis werden wir den Gebrauch des Quecksilbers trotz aller Antipathie immer noch bevorzugen müssen. Bei direct lebenbedrohenden acuten Infectionen werden wir uns nicht besinnen, ein Medicament zu versuchen, von dem wir einen Erfolg zur Bekämpfung der Erkrankung hoffen, auch wenn das Medicament einem zweischneidigen Schwerte gleichen sollte.

Als ich zum erstenmale am Lebenden den Nachweis von massenhafter Cocceninvasion in die bei Pyämie nacheinander befallenen Gelenke geführt hatte [2]), versuchte ich bald gelegentlich der damals leider noch öfter gebotenen Behandlung Pyämischer durch häufige Sublimatinjectionen allgemein wie örtlich die weitere Invasion und Propagation der organisirten Noxe zu hindern.

[2]) Nachweis von Monaden im metastatischen Eiterherd am Lebenden. „Centralbl. f. d. me l. Wissensch.“, 1872, Nr. 44.

Als wir noch häufiger Gelegenheit hatten, rasch fortschreitende Erysipele zu beobachten, verwandte ich aus demselben Grunde Bepinselung der ganzen Grenze des Erysipels mit einem schmalen Streifen von Sublimatcollodium: durch die sofort angeregte exsudative Entzündung, die bald zur Blasenbildung führte, wurde eine reichlichste Saftströmung nach der Körperoberfläche bewirkt, hiedurch eine Quote der in den Lymphbahnen kreisenden Organismen nach aussen eliminirt und konnten dieselben hier durch die specifische Sublimatwirkung unschädlich gemacht werden.

Bei dieser Anschauung über die für unsere locale Behandlung einzuschlagende Richtung lag gegen die Verwendung des unzweifelhaft energischesten „Antizymoticums" mir lediglich die sehr leicht eintretende Schädigung des Gesammtorganismus durch Hervorrufung des Mercurialismus vor. Ich versuchte daher in allen Fällen solcher Sublimatcuren mich immer wieder davon zu überzeugen, dass wir doch mit ziemlicher Gewissheit theils den üblen Folgen vorbeugen, theils dieselben auch hinterher beseitigen könnten, falls wir, der Schwere des Krankheitsfalles entsprechend, dieselben von vorneherein gern mit in den Kauf nehmen mussten.

Durch sorgfältige Nachbehandlung mit Jodcuren, länger fortgesetzter Diaphorese und Diurese sind wir in Stand gesetzt, die den Quecksilbercuren anhaftenden Nachtheile auszugleichen. Wir sind dies umsomehr im Stande, als wir unsere Behandlung möglichst auf die Anwendung der, eine genaue Dosirung des zur wirklichen Resorption gelangenden Sublimates gestattenden Injectionen concentriren.

Wir haben aber auch es als unabweisliche Pflicht zu erachten, durch sorgfältige Controle der Quecksilberaufnahme und Ausscheidung uns jederzeit Rechenschaft abzulegen von dem Zustande und dem Grade der etwaigen Durchschwängerung des Körpers mit dem fraglichen Stoffe.

Bei der reichlichen Gelegenheit, welche ich seit 15 Jahren gehabt habe, durch ausgedehnteste Syphilispraxis Quecksilberwirkung und Quecksilbercuren zu verfolgen, habe ich diesen Standpunkt festgehalten. Es geschah dies schon von dem Gesichtspunkte aus, um eine Controle ausüben zu können, was Wirkung und Folge etwaiger Hydrargyrose und was der Syphilis von örtlichen und allgemeinen Erscheinungen zuzurechnen sei.

Schon vor 20 Jahren lernte ich in den Kliniken meiner verehrten Lehrer Niemeyer und Rühle die Benutzung rasch hintereinander gegebener Calomeldosen zur coupirenden Behandlung frischer Infectionen; beim ersten gegen Syphilis, beim zweiten beim Typhus. Ich habe diese empirisch erprobte

Behandlungsweise bei entsprechender Auswahl der Fälle dauernd beibehalten. Die Erklärung für den Erfolg lautet heute anders als die damalige Begründung der empfohlenen Anwendung. Glaubten wir damals durch das einverleibte Calomel die Plasticität des Blutes herabzusetzen und somit dem Auftreten syphilitischer Exsudationen, Hauteruptionen, Wucherungen in Drüsen, Haut und Schleimhaut zu begegnen oder beim Typhus durch Anregung der Lebersecretion neben der prompten Darmevacuation vortheilhaft einzuwirken, so wissen wir jetzt, dass wir durch die Wirkung des Sublimates direct gegen die Infectionsorganismen kräftig zu Felde ziehen.

Die Koch'schen Untersuchungen lehrten uns die Sublimatlösung zur Bekämpfung der Einwirkung und der Fortentwickelung der schädlichen Bacillen in erster Stelle zu beachten. Klinische und experimentelle Erfahrung nöthigte uns, in Anerkennung dieser Thatsache trotz aller Besorgnisse vor der schädlichen Nebenwirkung dieses Stoffes der Anwendung desselben immer grösseren Spielraum zu geben. Die neuesten Untersuchungen aus dem Laboratorium von Hoppe-Seyler konnten uns nur noch darin bestärken. Wassiljeff [3]) wies bei seinen Untersuchungen über die Einwirkung des Calomel auf Fermentation und auf Bacterien nach, dass das Calomel, vom Darme aufgenommen, vernichtend auf die organisirten Fermente einwirkt, dagegen wirkungslos auf unorganisirte bleibt.

Wie ich oben hervorgehoben habe, bleibt, je mehr wir uns nach diesen Thatsachen zur Verwendung des Sublimates berechtigt fühlen können, die sorgfältigste Controle bei der Einverleibung überall geboten. Abgesehen von der erwähnten methodisch regulirten Nachbehandlung nach allen Quecksilbercuren müssen wir uns durch regelmässige Harnuntersuchung über den Zustand der Resorptionsverhältnisse Rechenschaft ablegen.

Ich habe bereits vor 10 Jahren in der Inauguraldissertation des Dr. Pauli [4]) Ausführliches hierüber mittheilen lassen. Ich habe wie früher so auch bisher die Controle des Nachweises der Quecksilberausscheidung durch den Harn nicht ausser Acht gelassen, um einen Anhalt zu haben, in welchen Pausen die Wiederholung der Quecksilbergaben nöthig ist, wann ganz abzubrechen ist und wie lange die

[3]) Ueber die Wirkung des Calomel auf Gährungsprocesse und das Leben von Mikroorganismen. Zeitschrift für physiol. Chemie, VI. Bd., 2. Heft, Strassburg 1882.

[4]) Zur Lehre von der Hydrargyrose und ihrer Therapie. Greifswald 1874.

Nachbehandlung mit Jod, zunächst zur sicheren Elimination des überschüssigen Quecksilbers, durchzuführen ist.

Die damals beschriebene Methode des Nachweises vom Quecksilber, nach Mayencon und Bergeret [5]) ist praktisch so verwerthbar und genügend, dass ich mich nach neueren, etwa besseren nicht umthat. In die zu untersuchende Flüssigkeit hängt man ein Endchen Platindraht und setzt nun Schwefelsäure hinzu. Nach einer Stunde wird der Draht entfernt, abgespült und das ihm anhaftende Quecksilber durch Ueberleiten von Chlordämpfen in Sublimat verwandelt. Streicht man nun mit dem Draht über ein mit 1 Procent Jodkalilösung getränktes Stückchen Fliesspapier, so bildet sich je nach der Menge die charakteristische Farbe des Quecksilberjodurs oder Jodits, um sich alsbald in dem überschüssigen Jodkali aufzulösen.

Was schliesslich die Art und Weise der Einverleibung des Sublimates anbelangt, so werden wir bei beabsichtigter Allgemeinwirkung den subcutanen, bei erwünschter örtlicher Wirkung den parenchymatösen Injectionen den Vorrang vor allen anderen Verabreichungsweisen einräumen. Ausgenommen sind von dieser Methodik die Kinder und die Fälle, wo die Annahme einer frischen, rasch fortschreitenden Infection eine „Abortivbehandlung“ geboten erscheinen lässt. Hier kann die raschere Einverleibung des Sublimates in grösseren Quantitäten durch innerliche Gaben von Calomel (1—3 Decigramm pro dosi beim Erwachsenen, 1—3 Centigramm beim Kinde) prompter wirken; sonst wählen wir beim Erwachsenen auch zu Allgemeincuren ausnahmslos die subcutane Injection. Für Kinder ist diese nicht geeignet; hier nehmen wir zu längerem Gebrauch das Calomel (in der halben oben angeführten Dosis 2 bis 3 Mal täglich) oder die Verbindung von Sublimat mit Traeferripomat. 0·10 : 50, steigend 10—30 Tropfen 2 bis 3 Mal täglich wochenlang verabreicht, in Pausen immer wiederholt.

Im Rückblick auf die alte Therapie der „Scrophulose“ sagen wir ja nichts mit dieser Behandlung, was nicht empirisch längst festgestellt wäre: der Calomelgebrauch in der Verordnung des „Pulvis alterans plummeri“ war gang und gebe nach der Empfehlung alter Kinderpraktiker; ebenso müssen wir auch aus persönlicher Erfahrung sagen, war oft überraschend bisweilen der Erfolg in Fällen, in denen eine eingreifende Operation nicht zu umgehen schien. Abgesehen von granulösen und käsigen Entzündungen in Drüsen, Haut,

[5]) Journal de l'anatomie et physiol. 1873, Nr. 80 u. ff.

Knochen und Gelenken sahen wir häufig bei multiplen Lymphomen bei gleichzeitiger Anämie, wo im klinischen Bilde der Verdacht der Leukämie nahe gelegt war, die objective Untersuchung zur Zeit keinen Anhalt für die bestimmte Diagnose der leukämischen Lymphome darbot (meines Erachtens wird übrigens bei der Diagnose der „lymphatischen Leukämie“ oft genug dem Verhältniss zwischen Ursache und Wirkung nicht genügend Rechnung getragen) von der lange fortgesetzten Darreichung von Sublimat mit Eisen, wie oben erwähnt, oft überraschende Wirkung (während Arsen nichts leistete) bezüglich eines sichtlichen Aufhaltens der meist raschen Lymphomentwickelung und Hebung des Allgemeinbefindens.

Hat uns nun heutzutage das Experiment bewiesen, dass das in den Körper aufgenommene Calomel, als Sublimat zur Wirkung gelangend, hier seine kräftige antibacterielle Wirkung entfaltet, so haben wir eine bessere Erklärung für die seit Alters her immer wieder erprobte Wirkung der Quecksilberpräparate bei acuten und chronischen Infectionskrankheiten. Glaubten wir doch früher so weit gehen zu müssen, dass wir aus der thatsächlich vorhandenen Wirkung der Präparate bei scrophulösen Erkrankungen ex juvantibus die Diagnose auf vorhandene hereditäre Lues zu stellen verpflichtet seien! Jetzt schliessen wir mit besserem Rechte, dass es weder die von den alten Praktikern angenommene Herabsetzung der Plasticität des Blutes ist, noch die vermuthete Bekämpfung des latenten syphilitischen Virus, sondern die notorische antibacterielle Wirkung des Sublimates, welche in der empirisch längst festgestellten Wirkung der Quecksilberpräparate bei acuten und chronischen Entzündungen zur Geltung gelangt. Ich erinnere nur an die Wirkung der Calomeldarreichung und inneren wie äusseren Quecksilbergebrauches beim Croup, bei Meningitis, bei Pneumonie im Kindesalter, deren prompte Wirkung jeder in der Kinderpraxis bewanderte Arzt trotz allen, durch den Mangel rationeller Erklärung der Wirkungsweise wohl begründeten Sträubens, immer wieder anerkennen musste! Ebenso bei den sogenannten scrophulösen Knochen- und Gelenk-, Haut- und Schleimhaut-Erkrankungen, wie sie nach Diphtheritis, Masern, Scharlach, Typhus so überaus häufig auftreten, hatte sich der Calomelgebrauch lange bewährt. Man glaubte schliessen zu müssen, dass durch diese acuten fieberhaften Erkrankungen das im Körper bisher latente scrophulöse (syphilitische oder tuberculöse) Virus nun zur Eruption gelange und

durch die Quecksilbergaben erfolgreich gegen seinen Einfluss auf die Gewebe gekämpft werde. Jetzt wissen wir, dass alle diese Nachkrankheiten und granulösen Entzündungen die Folgen der unvollständigen Elimination der primär zur Wirkung gelangten organisirten Infection sind, dass die örtlichen Erkrankungen den localen Herden der zurückgebliebenen Infectionsorganismen entsprechen. Diese zu tilgen ist unsere Aufgabe und wird neben operativer Beseitigung die örtliche und allgemeine Calomel- und Sublimatbehandlung in erster Linie in Betracht kommen.

Jedenfalls fühle ich mich zu dem Schlusse berechtigt, den ich aus meinen Beobachtungen zog, dass wir in der Verwerthung der Sublimatbehandlung, in specie der Sublimatinjectionen, weitere Prüfungen vorzunehmen veranlasst sind und, kann ich nun zufügen: unter Beobachtung der sorgfältigen Controle und Vorsichtsmassregeln vollauf berechtigt sind.

Der Beantwortung der zweiten Frage, warum wir zunächst nicht lieber mit anderen, erfahrungsgemäss für den Gesammtorganismus weniger schädlich wirkenden Stoffen die Bekämpfung der organisirten Infectionsstoffe zu unternehmen versuchten, könnte ich nach dem eben Erörterten und besonders auf Grund der nach Koch's Untersuchungen aufgestellten Tabelle über die Wirksamkeit der antibacteriellen Mittel einfach damit entgegentreten, dass wir eben zur Zeit kein wirksameres oder nur gleich wirksames Mittel, welches andererseits den Vorzug weniger differenter Nebenwirkung besässe, kennen; können wir also diese differenten Nebenwirkungen möglichst ausschalten oder wenigstens wieder ausgleichen, so können wir nicht nur die Berechtigung, ja im gegebenen Falle sogar die Verpflichtung zur Anwendung dieses selben Stoffes gegeben finden.

Es sind jedoch anderweitige Beobachtungen in Betracht zu ziehen, welche die Frage berechtigten: Sollten nicht andere Antiseptica in vieler Hinsicht den Vorzug verdienen? In Bezug hierauf kann ich aus persönlicher Erfahrung nur bedauern, von unserem sonst so viel leistenden Antisepticum der Carbolsäure selbst in 3—4proc. Lösung gerade betreffs der Leistungsfähigkeit gegenüber granulirenden Knochen- und Gelenkentzündungen — wenigstens für alle Fälle, in denen diese Diagnose sicher begründet war — ausnahmslos keinen Erfolg verzeichnen zu können.

Nach den Mittheilungen von Buchner mussten wir der Hoffnung Raum geben, durch örtliche und allgemeine Arsen-

behandlung, vielleicht auch den chirurgisch zur Behandlung gelangenden Tuberculose-Infectionen entgegentreten zu können. Wir konnten dies umsomehr annehmen, als seit den Mittheilungen von Czerny und Billroth über die Arsenbehandlung maligner Lymphome unserer Aller Erfahrungen, die manchmal überraschende Wirkung auf derartige, in ihrer rapiden Entwickelung den Gedanken einer specifischen Infection immer wieder aufdrängenden Drüsenschwellungen verfolgen konnten. Bei der bisher bekannten Wirkung des Arseniks mussten wir aber doch von vorneherein seine Wirksamkeit weniger nach der Richtung des Antibacteriums, als in der eines Mittels suchen, durch dessen Einwirkung die Gewebe zur Aufnahme, Fortentwickelung und weiteren Wirkungsweise der organisirten Noxen weniger empfänglich, resp. direct widerstandsfähiger oder gar unempfänglich gemacht werden.

Bei dieser Erklärungsweise der thatsächlich in gewissen Formen und Stadien der Infectionskrankheiten und deren Folgezuständen zur Geltung gelangenden, durchaus günstigen Wirkung des Arsens, lag mir von vorneherein nur der Gedanke nahe, dasselbe entweder als Prophylacticum oder zur Nachbehandlung anzuwenden; zur directen Bekämpfung der Infection schien es mir nicht geeignet.

Irgend welche directe specifische antibacterielle Wirkung müssen wir den Arsenpräparaten zunächst in der bisher zugestandenen Verabreichungsweise absprechen. Ausser den sonstigen Beobachtungen, welche den Arseniklösungen nur eine sehr geringe Fähigkeit bezüglich der Hemmung der Bacterienentwickelung zuerkennen, verweise ich auf den Schluss einer interessanten Mittheilung von Loew[6]): Sind Arsenverbindungen Gift für pflanzliches Protoplasma? Nach der Erörterung, wie die vielen, die Algen tödtenden Säuren diese Wirkung nicht entfalten, weil sie etwa specifische Gifte für diese Organismen wären, sondern lediglich, weil sie Säuren sind und daher nicht giftiger wie Essig- und Citronensäure seien, kommt er zu dem Schluss, dass jedenfalls für niedere Thiere und Pflanzen das Arsen kein Gift sei; erst wenn die Differencirung des Protoplasma in gewissen Organen höherer Thiere einen specifischen Grad erreicht, kommt die giftige Wirkung der Arsenverbindungen zum Vorschein. Es stirbt ein Kaninchen, das auf circa 1000 Theile seines Körpers nur 0·01 arsensaures Kali erhielt, während Infusorien und Insectenlarven in hundertfach concentrirterer Arsenlösung munter weiterleben!

[6]) Archiv für die gesammte Physiologie, Bd. 32, Heft 3, 1883.

Wir haben hiernach keinerlei Anhalt, irgendwie eine directe Wirkung der von uns überhaupt anwendbaren Arsendosen gegen organisirte Noxen bei örtlicher und allgemeiner Infection vorauszusetzen.

Ich habe daher nach den früheren Misserfolgen mit den Carbollösungen mich lediglich auf die Prüfung des Sublimates beschränkt und kann auch durch die neuestens aus der Thiersch'schen Klinik mitgetheilten Beobachtungen keinen Anhalt gewinnen, eine directe Wirksamkeit der Arsenbehandlung bei Infectionsherden anzunehmen. Die fünf Fälle[7]), bei denen die theils örtlich, theils allgemein angewandte Arsenbehandlung tuberculöser Knochen- und Gelenkaffectionen von Erfolg begleitet war, lassen für die allgemeine Beurtheilung der Wirksamkeit des Arsens bei derartigen Affectionen keine andere Anerkennung gewinnen, als sie in dem mit vollster Reserve von dem Autor selbst ausgesprochenen Schlusse gegeben ist. Die thatsächliche Hebung des Kräftezustandes, Herabsetzung der Temperatursteigerung u. s. w., sind Folgeerscheinungen, die völlig mit der von uns oben angegebenen Ansicht über die gewiss nicht zu unterschätzende indirecte Wirkung des Arsens übereinstimmen.

Wir verwenden daher das Arsen mit Vorliebe zur Nachbehandlung, nachdem die Sublimatbehandlung vorausgegangen ist, in der Voraussetzung, nun hiedurch die Gewebe widerstandsfähiger zu machen gegen das Eindringen neuer Noxen, wie sie sich von etwaigen Resten nicht völlig getilgter Herde weiterentwickeln und fortpflanzen können. Ebenso benutzen wir es andererseits gleichsam als Prophylacticum bei Individuen, von denen wir wissen, dass die von uns beobachteten örtlichen oder Allgemeinerkrankungen die Annahme berechtigen, dass die normale Widerstandskraft ihrer Gewebe durch die betreffende Erkrankung, wie in anderen Fällen schon durch hereditäre Anlage, eine Einbusse erlitten haben dürfte.

Zur Aburtheilung dieser Verhältnisse geben uns ja alle unsere Beobachtungen eben erst die ersten Vorbedingungen ab; jede weitere Schlussfolgerung ist noch unberechtigt, und so sollten auch diese Mittheilungen lediglich zur Begründung der Wahl des von uns bevorzugten Weges in der Prüfung der in Frage kommenden Behandlungsweisen dienen:

Unter Beobachtung der geschilderten Controle und unter richtiger Auswahl der uns zu Gebote stehenden örtlichen und allgemeinen

[7]) Landerer, Ueber die Behandlung des Fungus mit Arsenik. Centralbl. für Chirurgie, Nr. 47, 1883.

Verwendungsweisen des Sublimates sind wir zur Bekämpfung örtlicher und allgemeiner Infectionen zur ausgiebigen Anwendung dieses Mittels vollauf berechtigt.

2. Die Terpentin-Injectionen bei malignen Geschwülsten.

In unserem oben mitgetheilten „Programme" hatte ich S. XVIII erwähnt, dass wir gegenüber den malignen Neubildungen allen Grund hätten, experimentell und durch klinische Beobachtung weiter auf dem Wege der parenchymatösen Injectionen gewisser Chemikalien Erfahrung zu sammeln. Wir haben dieser Aufforderung in den seitdem verflossenen Monaten Rechnung getragen durch Versuche mit einem Medicamente, von dem wir uns von vorneherein eine wesentlich andere Wirkungsweise versprechen mussten, als sie die bisher verwandten Mittel entfalten konnten.

Die bisher zur Anwendung gelangten Injectionsmittel sollten den Zweck haben, die Neubildung, die einer Operation nicht zugängig war, zu zerstören oder, wenn möglich, die Zellenproliferation und rapide Gewebswucherung zu beschränken. Dahin zielten die von Heine empfohlenen Einspritzungen von Essigsäure, die Thiersch'sche Höllenstein-Injection, die Czerny'sche Arsenanwendung, meine Verwendung der Wickersheimer'schen Flüssigkeit, die kürzlich von Winiwarter angewandte Ueberosminsäure. In manchen Fällen können wir dem einen oder anderen Medicament gewiss Rühmliches nachsagen; durchschnittlich sahen wir aber doch unsere Wünsche auf die Dauer so wenig befriedigt, dass immer wieder zu neuen Versuchen triftigster Grund vorlag.

Auf Grund meiner früheren Versuchsreihen und klinischen Erfahrungen über Alkohol-Injectionen wusste ich[8]), dass wir in diesen Einspritzungen zwar ein Mittel besitzen, welches eine erhebliche Gewebsschrumpfung zu Stande bringen kann, aber doch auf rapid wuchernde Neubildungen keinen dauernd hemmenden Einfluss auszuüben vermag.

Aus diesen selben und später fortgesetzten Versuchen wusste ich ebenso, dass wir im Terpentinöl einen Stoff besitzen, der in vielen Fällen eine heftige Entzündung in den Geweben hervorzubringen im Stande ist, selbst unter

[8]) Vergl. meine Mittheilung im Greifswalder medizin. Verein im Jahre 1878 und die Dissertationen: Versuche über die Einwirkung chemischer Reizmittel auf die Gelenke unter antisept. Cautelen. Dr. Gryglewitz, Greifswald 1879, sowie Dr. Nelke, Ueber Alkohol-Injectionen. Greifswald 1880.

den sorgfältigsten antiseptischen Cautelen. Es ist dies oft der sichere Erfolg, aber nicht immer. Aus dem Umstande, dass bisweilen die Entzündung ausbleibt, war Anlass genommen, den Versuchen, bei denen nach den Injectionen Entzündung bis zur Eiterung eingetreten war, den Vorwurf zu machen, dass ihre Ausführung keine reine gewesen sei, dass die Möglichkeit einer Infection nicht auszuschliessen sei. Schon durch meine Versuchsreihen war ich zu der subjectiven Ueberzeugung gelangt, dass dieser Einwurf unberechtigt sei, dass vielmehr das Ausbleiben der Entzündung eine Ausnahme und von anderen Umständen abhängig zu stellen sei.

Die neueren Untersuchungen über Injectionen von Terpentinöl haben immer wieder den Beleg geliefert, dass wir in diesem Medicament einen chemischen Stoff besitzen, welcher thatsächlich heftige Entzündung und Eiterung hervorzurufen im Stande ist.

In dieser Hinsicht haben die Versuche von Urkoff[9]) die sorgfältigen Controlversuche, welche Orthmann[10]) unter Rosenbach's Leitung ausführte, wie endlich die mit den penibelsten Cautelen unter Cohnheim's Aufsicht angestellten Versuche von Councilmann[11]) das gleiche Resultat geliefert: unter sicherem Ausschluss anderer Infection von aussen her, folgt auf die Terpentin-Injection Entzündung und Eiterung, eine Reaction, welche ich selbst auf Injection viel stärkerer Aetzmittel, wie Crotonöl, Chlorzink, Liq. ammon. caust. (vergl. die angef. Dissertation von Gryglewitz) nie hatte erreichen können.

Wir besitzen also nach allen unseren Erfahrungen in dem Terpentinöl einen Stoff, welcher als rein chemisches Reizmittel örtliche Entzündung und sogar Eiterung zu erzeugen im Stande ist, beim sicheren Ausschluss der im Uebrigen ausnahmslos als Vorbedingung zum Eintritt der Eiterung angesehenen Anwesenheit von Mikroorganismen.

Von dem Gedanken ausgehend, dass durch die Combination dieser beiden Stoffe — des Alkohols und Terpentinöles — einerseits auf die betroffenen Gewebe ein energischer entzündlicher Reiz ausgeübt werden könnte, andererseits die hierdurch veränderten Gewebspartien theils zur Resorption, theils zur Schrumpfung möchten geführt werden, versuchten wir die parenchymatösen Injectionen von einer Mischung von

---

[9]) Urkoff, Gibt es eine Eiterung unabhängig von niederen Organismen? Virchow's Archiv, Bd. 86, S. 150 u. ff.

[10]) Orthmann, Ueber die Ursachen der Eiterung. Virchow's Archiv, Bd. 90, S. 549 u. ff.

[11]) Councilmann, Zur Aetiologie der Eiterung. Virchow's Archiv, Bd. 92, S. 217 u. ff.

Terpentinöl und Alkohol wechselnd im Verhältnisse 1 : 2, 1 : 1, sowie endlich vergleichsweise von reinem Ol. terebinthinae.

Wir haben diese Injectionen meist nur in kleinen Dosen, eine halbe bis ein Drittel Pravaz'sche Spritze voll, unter sorgfältigsten antiseptischen Vorsichtsmassregeln ausgeführt. Die ersten Injectionen wurden bei einer Patientin gemacht, welche an einem nicht operativ zugängigen Carcinom der Brust litt, welches sich ein halbes Jahr nach Exstirpation der carcinomatösen Brustdrüse mit radicaler Ausräumung der Achselhöhle, durch den Intercostalraum vom Mediastinum ausgehend, als rasch zunehmende Geschwulst hervordrängte. Die ferneren Versuche geschahen ebenfalls bei einem den Rippen adhärenten Mammacarcinom, welches als zweites Recidiv zur Operation nicht mehr geeignet war. Darauf folgten gleichzeitig die Injectionen bei einer Privat-Patientin mit Recidiv eines grossen Lymphdrüsensarcoms der Axilla, bei einem Patienten mit multiplen Sarcomen und später bei zwei Patienten mit recidivirtem Carcinom und Sarcom der Inguinaldrüsen; ersteres nach Amputat. penis wegen Cancroid, nach 2 Jahren aufgetreten, rasch gewachsen und bald ulcerirt.

Control-Injectionen wurden am gesunden Menschen einigemal gemacht bei einem Patienten, der nach Frostgangrän in meist somnolentem Zustande wochenlang verlebte und anscheinend vor einem allmäligen Collaps nicht mehr zu bewahren schien, sich in der Folgezeit doch wieder erholte.

Zahlreichere Parallelversuche wurden am Hunde und Kaninchen an den verschiedenen Körpergegenden angestellt. (Hierüber erfolgt eben die genauere Mittheilung in der Dissertation des Dr. Schwengbeck.)

Nach diesem Ueberblick über unsere klinische und experimentelle Prüfung der Terpentinöl- und Terpentin-Alkohol-Injectionen in gesunde Gewebe und maligne Tumoren — Sarcome und Carcinome — geben wir eine, die Resultate der Versuche kurz zusammenfassende Mittheilung, welche selbstverständlich nur von dem Standpunkte der subjectiven Auffassung über die Wirkung unserer Injectionen geschehen kann; um behaupten zu können, dass die in dieser Zusammenstellung angeführten Beobachtungen in allen analogen Fällen als sicher zu erwartende Consequenzen unserer speciellen Behandlungsweise wiederkehren müssen, fehlen uns selbst zur Zeit noch viele Zwischenglieder in den Versuchen und die vergleichenden Prüfungen anderer Beobachter, deren Controle unseren Erfahrungen erst den Stempel der Objectivität beifügen würde.

Ich hebe aus den Krankengeschichten und Versuchsprotocollen hier nur einige wesentliche Beobachtungen heraus, die unsere Auffassung über die specielle Wirkungsweise unserer Injectionen begründeten. Das Resultat unserer Beobachtungen gibt dann in der Form unserer Auffassung die Schlussmittheilung.

I. Zu den ersten Injectionen bei der Dame mit Mediastinalcarcinom wählte ich die durch kräftiges Umschütteln erzielte Emulsion von Alkohol und Ol. terebinth. 1 : 1, damit eine halbe PRAVAZ'sche Spritze gefüllt. Die Spritze liegt in 5procentiger Carbolsäurelösung, wird unter Bedeckung der Canüle mit einem in gleicher Lösung getränkten Wattebausch an die sorgfältig desinficirte Körperpartie gebracht und nach vollzogener Injection der Einstichspunkt mit Borlintcollodiumverband verklebt oder mittelst Carbolwattebausch und Heftpflasterkreuz geschlossen. Bald nach der Einspritzung treten Schmerzen auf, die sich in den folgenden Stunden erheblich steigern. Wegen derselben und der vom Orte der Injection sich mehr und mehr über die Brust bis zur Achsel verbreitenden Schwellung wird Hochlagerung des Armes und die Eisblase angewandt. Wegen des eintretenden Fiebers bleibt Pat. am nächsten Tage im Bette liegen. Die ganze Partie der Brust ist von einer mehr als handbreiten erysipelatösen Röthe ergriffen; im Bereich dieser gerötheten und infiltrirten Haut empfindet Pat. heftiges Brennen, welches erst nach Bedecken mit Compressen, die mit 1procent. essigsaurer Thonerdelösung befeuchtet sind, erträglich wird.

Erst nach 48 Stunden tritt Abfall der Temperatur, die bis 39·5 gestiegen war, ein. Die gastrischen Störungen, Hitzegefühl, Abgeschlagenheit, dauern noch 3 Tage an; ebenso die Schwellung der ganzen Brustpartie. In der ganzen Umgebung der Injectionsstelle zeigt sich die ausgedehnteste Hämatinverfärbung, die vom Schwarzblau bis Gelb alle Stadien durchläuft. Nach erfolgter Abschwellung zeigt sich an der Injectionsstelle und deren ganzen Nachbarschaft die Geschwulst auffallend hart und fest für das Gefühl. Die Schmerzen nehmen ab, die Anschwellung schwindet mehr und mehr, so dass im Laufe der nächsten Woche die Geschwulst bedeutend zusammengeschrumpft erscheint.

Zehn Tage darauf wird, nachdem Patientin schon wieder im guten Befinden das Zimmer hatte verlassen können, eine zweite Injection an einer gegenüberliegenden Stelle, und zwar ebenfalls an der Basis der kindsfaustgrossen, über die Rippenflächen hervorragenden festen Geschwulst gemacht. Diesmal wurde ein Viertel PRAVAZ'sche Spritze mit reinem Ol. terebinth. genommen. Die Schmerzen treten unmittelbar nach der Injection ein. Die Schwellung und Röthung der ganzen Nachbarschaft beginnen nach kürzerer Frist; die Störungen des Allgemeinbefindens und das Fieber sind während 3 Tagen dieselben wie bei der ersten Injection, wie auch die örtlichen Veränderungen durchaus den oben beschriebenen gleichen. Nur wird nach

Abfall der entzündlichen Schwellung die injicirte Partie nicht so auffallend fest, sondern es bleibt eine an Umfang mehr und mehr zunehmende erweichte Stelle, die bald deutliche Fluctuation zeigt, nach 8 Tagen aufbricht, theils Blut, Eiter, Serum entleert und dann unter mässiger Secretion unter Bedeckung mit Jodoformgaze schrumpft und nach 14 Tagen eine eingezogene, mit einer Kruste bedeckte Grube darstellt. Auf öftere Betupfung mit 5procent. Chlorzinklösung schrumpft auch diese Partie mehr und mehr, so dass sie später nur eine mit dünnstem Schorfe bedeckte Stelle bietet.

Dieser selbe Vorgang wird im Laufe der nächsten Wochen auf zwei weitere Injectionen beobachtet, welche an der äusseren und inneren Grenze des Tumors gemacht wurden, im Gegensatz zu den beiden vorangegangenen, welche die obere und untere Grenze betheiligten. Nach Ablauf der ersten Reaction, die ebenso stürmisch in örtlichen und allgemeinen Erscheinungen verlief, trat allmälig zunehmende Schrumpfung des Tumors ein, der nun im Laufe der nächsten 2 Monate als auffallend harte Geschwulst ohne jegliche wahrnehmbare Veränderungen verharrte, so dass Patientin vorläufig aus der Behandlung entlassen werden konnte, da eine weitere örtliche Behandlung zunächst noch abzuwarten und das Allgemeinbefinden ungestört war.

II. Bei dem oben erwähnten Patienten mit multiplen Sarcomen war ein Sarcom der Supraclaviculargegend exstirpirt worden. Ein Rest der Geschwulst, deren Charakter als Rundzellensarcom mikroskopisch festgestellt werden konnte, musste wegen festen Einwurzelns in die Gefässscheide zurückgelassen werden und wurde nach Behandeln mit dem Thermocauter in der Tiefe der Wundhöhle versenkt.

Vier Wochen nach dieser Operation wurde, während die Operationswunde bis auf einen kurzen granulirenden Gang geschlossen war, in dessen Tiefe man noch den Geschwulstrest umtasten konnte, ein ca. 10 Ctm. langes und in der Mitte 5 Ctm. breites Sarcom der linken Wadengegend (fascialen Ursprunges) durch die Injection mit einer halben Spritze voll Ol. terebinth. und Alkohol 1 : 2 in Angriff genommen; unter sorgfältigster Antisepsis wird die Flüssigkeit in die Geschwulstmasse eingespritzt.

Innerhalb 24 Stunden tritt starke Schwellung und Schmerzhaftigkeit ein. Am zweiten Tage diffuse Röthung am ganzen Unterschenkel, ganz dem Bilde eines Erysipels entsprechend. Die Temperatur Morgens 38·5, Abends 39·5; hochgradige allgemeine Fiebererscheinungen, frequenter Puls, belegte Zunge, Kopfschmerzen, Appetitlosigkeit, sehr bemerkliche Abgeschlagenheit des Patienten, so dass er das Bett nicht zu verlassen vermag.

Diese localen Entzündungserscheinungen wie allgemeinen Fieberbewegungen dauern acht Tage an. An der Stelle der Geschwulst hat sich ein grosser Abscess entwickelt. Derselbe wird geöffnet und ausgeräumt. Ausser Blut-

gerinnseln entleeren sich Gewebefetzen und Eiter in reichlicher Menge, der die Höhle durchtastende Finger fühlt von einer Geschwulst nichts mehr. Nach der Drainage und dem Occlusivverband geht das Fieber etwas herunter, doch fällt dasselbe nicht ganz ab, so dass Patient bis in die vierte Woche hinein immer noch, trotz regulärer Wundheilung, das Bild eines schwerer Erkrankten bot. Während dieser Zeit war nun an dem erwähnten Sarcomreste in der Halsgegend, sowie einem dritten, überhaupt noch gar nicht in Angriff genommenen Sarcom des rechten Oberschenkels eine auffällige Grössenabnahme zu verfolgen, sodass nach drei Wochen vom ersteren schwer noch etwas aufzufinden, von letzterem nur noch ein flacher, leicht verschieblicher Rest zu entdecken war. Nach fünf Wochen konnte Patient nach vollendeter Reconvalescenz entlassen werden.

III. Die Injectionen bei anderweitig gesunden Menschen (das heisst nicht fiebernden und an Stelle der Injection keinerlei Erkrankung in den Geweben zeigenden Patienten) geschahen ebenfalls mit ein Drittel Spritze Ol. tereb. und Alcohol. 1 : 2 zweimal, sowie einmal Ol. tereb. allein.

Hier erfolgte regelmässig örtlich und allgemein dieselbe Reaction wie in I. und II. geschildert, nur nicht in dem hohen Grade, wie bei der Injection in die Geschwulstmassen. Zur Injection wurde das Unterhautbindegewebe und die Muskulatur in der Mitte des Ober- und Unterschenkels gewählt.

Innerhalb 24 Stunden trat starke Schwellung, diffuse Röthung der bedeckenden Haut ein. Am zweiten Tage Oedem in handbreiter Umgebung. Erst im Laufe einer Woche gingen die localen Entzündungserscheinungen so weit zurück, dass man den Eintritt einer Eiterung ausschliessen konnte. Später blieb nur noch länger etwas Oedem und Schmerzhaftigkeit in der Umgebung der Injectionsstelle zurück.

Schon am Abend nach der Injection trat auch hier jedesmal Temperatursteigerung bis 38·5—39—39·5 ein. Das Allgemeinbefinden war erheblich gestört, alle Symptome stärkeren Fiebers im klinischen Bilde ausgeprägt. Dieselben nahmen erst am vierten Tage ab und konnte dann der Allgemeinzustand des Patienten als ein dem früheren, vor der Injection entsprechenden betrachtet werden.

IV. Die Einspritzungen beim Thier wurden am Hund und Kaninchen gemacht. Auch hier wurde eine halbe bis zwei Drittel PRAVAZ'sche Spritze einer Mischung von Ol. tereb. und Alkohol 1 : 2 bis reinem Ol. tereb. gewählt. Die sorgfältigsten Cautelen werden vor und nach der Injection, um Infection auszuschliessen, beob achtet.

Die ersten Injectionen, welche in die tiefe Rückenmuskulatur der Thiere gemacht waren, verliefen örtlich ohne erhebliche Reaction. Dagegen trat neben der innerhalb der ersten 24 Stunden beginnenden Temperatursteigerung von Tag zu Tag eine solche

Steigerung des schlechten Allgemeinbefindens, Appetitmangel bis zum völligen Aufhören der Fresslust, Abgeschlagenheit, Unlust bis Unvermögen zum Laufen, rasche Abmagerung ein, dass eine Erhaltung der Thiere kaum zu erwarten schien.

Erst in der zweiten Woche erholten sich die Thiere wieder und trat dann bald völlige Wiederherstellung und Körperzunahme ein.

Ich vermuthe, dass hier die Injectionen etwas zu tief, das heisst, nicht allein in die Muskulatur, sondern in die Pleurahöhle gelangt waren.

Die späteren Injectionen wurden in die Muskulatur der Oberschenkel gemacht.

Beim Hunde erfolgte, mit Ausnahme einer Einspritzung, regelmässig ausgedehnte phlegmonöse Entzündung und Eiterung. Beim Kaninchen war örtlich nur mehr oder weniger ausgedehnte Schwellung und länger bleibende Infiltration der Umgebung aufzufinden. Zur Eiterung oder wenigstens offenen Abscessbildung kam es hier nicht.

Bei beiden Thieren traten aber dieselben Störungen des Allgemeinbefindens ein, wie wir sie nach den ersten Injectionsversuchen beschrieben, nur hielten dieselben nie länger als drei bis vier Tage an. Auch die Abscesse kamen bald zur Heilung.

Wir haben hiemit aus unseren Beobachtungen die typischen Bilder herausgehoben. Die übrigen Fälle ergaben durchaus entsprechende Veränderungen.

Wir sehen hiernach im klinischen Bilde beim gesunden und kranken Menschen eben so, wie im Experiment beim Thiere in gleicher Weise auf die Injectionen von Terpentinöl, beziehungsweise Terpentinöl und Alkohol eine meist in gleicher Weise auftretende örtliche und allgemeine Wirkung, welche unmittelbar und mittelbar mit der Einspritzung dieses Stoffes in Zusammenhang zu setzen ist.

Die örtlichen Erscheinungen geben sich meist als eine, der erysipelatösen Entzündung auffällig ähnlichen Röthung und Schwellung der Hautbedeckung in grösserer Ausdehnung kund, wie einer phlegmonösen Entzündung der tieferen (je nach der Tiefe der Injection verschiedenen) Gewebeschichten, welche unter Umständen bis zur Eiterung gesteigert wird.

Die Aehnlichkeit der ersten Veränderung in der Umgebung der Injectionsstelle ist thatsächlich bisweilen eine derartig dem Erysipelas migrans entsprechende, dass ich im ersten Falle fürchtete, ich hätte trotz aller Cautelen vielleicht Erysipel überimpft. Allein es war weder vorher noch nachher irgend welcher Fall von Erysipel aufgetreten und belehrte mich die regelmässige Wiederkehr dieser Ver-

änderungen der Hautbedeckung nach der Injection, dass die Einspritzung unseres specifischen Stoffes selbst die Veranlassung hievon sein müsse.

Wir wissen ja übrigens aus anderer Erfahrung, dass gerade das Terpentinöl auf irgendwie reizbarer Haut schon bei einfacher äusserer Anwendung ein so hochgradiges Hauterythem hervorrufen kann, dass der erste Blick auf die örtliche Affection leicht auf ein Erysipelas schliessen liess. Ich erinnere mich wiederholter hierdurch hervorgerufener Irrthümer.

Wir fanden öfter, wenn vor der klinischen Visite bei Patienten die Reinigung der Haut mittelst Aufreibens von Terpentinöl zur Beseitigung der anklebenden Heftpflasterreste vorgenommen war, dass der erste Anblick der nun hochgerötheten, heissen und brennenden Haut in der Umgebung der Wunde den Verdacht eines Erysipels hervorrief, wenn nicht der Blick auf den Temperaturzettel den Beweis einer lediglich örtlichen Hautaffection sofort bewiesen hätte. Andererseits fanden wir aber auch Fälle, besonders gedenke ich hierbei zweier Mamma-Exstirpationen, die bereits fast völlig vernarbt waren, wo nur noch durch Heftpflasterzug der Hautspannung entgegengewirkt wurde, in denen nach dem Abreiben mit Terpentinöl, welches mehrere Male innerhalb zweier Tage und wohl etwas zu energisch ausgeführt ward, neben dem bis zur Entwickelung von Blasen gesteigerten, über die ganze Brusthälfte verbreiteten hochgradigsten Erythem, auch Temperatursteigerung eintrat, die beim Zusammentreffen ihres Eintrittes und Abfalles mit der Hautentzündung, entschieden mit dieser Affection in Verbindung gebracht werden musste.

Ob die örtliche Entzündung unmittelbar durch den chemischen Reiz der eingespritzten Flüssigkeit verursacht wird, was aus vielen Gründen wahrscheinlich ist, oder ob die Entzündung erst mittelbar das Resultat des durch den inficirten Stoff bedingten Zerfalls der Gewebstheile und deren Resorption darstellt, wollen wir nicht entscheiden. Jedenfalls beweist das rasche Auftreten der localen Veränderungen, dass der directe Reiz des Medicamentes auf die Gewebe ein sehr intensiver sein muss.

Warum in einigen Fällen Eiterung eintritt, in anderen nicht, können wir nicht genügend begründen. Nach unseren Beobachtungen müssen wir annehmen, dass einerseits die Verschiedenheit des Individuums, andererseits die Verschiedenheit der betreffenden Gewebe und Körpergegenden in Betracht kommt. Am auffälligsten zeigt sich in dieser Hinsicht die so rasche und ausgedehnte Vereiterung am Sarcomgewebe.

Die allgemeinen Erscheinungen nach den Terpentineinspritzungen zeigen ausnahmslos eine hochgradige Reaction des ganzen Körpers auf die Einverleibung des Stoffes, welche unter ausgesprochenen Fieberbewegungen ablauft.

Für die Erklärung dieser Beobachtung sind wir noch weniger im Stande anzugeben, ob diese Wirkung der Terpentineinspritzung unmittelbar durch die Aufnahme des Stoffes selbst bedingt oder erst die Folge der Resorption ist, welche von dem örtlichen Herde aus seitens der durch die Entzündung und den Gewebszerfall gelieferten pyrogonen Stoffe eingeleitet wird.

Der rasche Eintritt der Erscheinungen liess mich anfänglich glauben, es möchten vielleicht mechanische Kreislaufstörungen durch die Aufnahme der in der Terpentin-Alkoholmischung, wie bei einer Emulsion in kleinster Form suspendirten Oelkügelchen veranlasst sein, die nun zum Fieber die Bedingung abgäben. Doch musste ich mir wieder sagen, dass die so minimale Quantität, welche in der halben Pravaz-schen Spritze vorhanden sei, zur Herbeiführung dieser mechanischen Störungen kaum genügen konnte.

Wir blieben daher bei Beobachtung des weiteren Verlaufes und der Thatsache, dass auch bei nicht emulgirtem, sondern reinem Oel derselbe Erfolg sich darbot, dass es sich hier um ein Resorptionsfieber handelte, welches vom örtlichen Entzündungsherde aus bedingt werde.

Ich habe absichtlich hervorgehoben, dass es sich in allen unseren Fällen um Fieber, nicht allein um Temperatursteigerung handelte. Ich bin um so mehr veranlasst, diesen Unterschied der Wirkung parenchymatöser Injectionen der Medicamente zu betonen, *als wir einfache Temperatursteigerungen auch bei den näher besprochenen Sublimat-Injectionen in die fungösen Gelenke regelmässig beobachteten.*

Ausnahmslos erfolgte auf die Einspritzung selbst nur einer Pravaz'schen Spritze voll Sublimatlösung 1 : 500 in's Hüftgelenk, Kniegelenk u. s. w. eine Temperatursteigerung um 1 bis 2 Grad Celsius, die nach 24 Stunden wieder zur Norm herabfiel. Es handelte sich hier aber lediglich um eine Vermehrung der Körpertemperatur beim Fehlen sämmtlicher sonstigen Fiebererscheinungen. Es wäre also ein sogenanntes aseptisches Fieber, doch halte ich für besser, für die Temperatursteigerung allein den Namen Fieber überhaupt völlig fallen zu lassen. Es handelt sich um eine Steigerung der Körpertemperatur durch eine momentane Steigerung der chemischen Vorgänge der Resorption im Körper. Wir finden eine physiologische Steigerung der Art bei jedem Verdauungs-

act; weiter bei der Resorption der Blutextravasate, bei den Knochenbrüchen.

Aus diesem Vergleiche geht schon hervor, dass wir nicht der Ansicht sind, die Temperatursteigerung bei den Injectionen auf die Resorption des Sublimates zurückzuführen. Wir sind hierzu schon aus dem Grunde nicht berechtigt, da wir bei den subcutanen Sublimat-Injectionen, die wir in stärkerer Concentration bei Syphilis täglich zur Anwendung ziehen, keine derartige regelmässige Temperatursteigerung finden.

Die Steigerung der Temperatur wird bedingt durch die Resorption, welche von den an der Injectionsstelle betroffenen und veränderten Gewebspartien aus erfolgt:

Hiermit dürften wir auch einen Anhalt für die Deutung der zu wirklichem Fieber führenden Zerfalls- und Resorptionsvorgänge finden, welche durch die Terpentineinspritzungen bedingt werden.

Ehe wir mit dieser Klarlegung unserer Beobachtungen schliessen *), müssen wir noch auf eine interessante Thatsache hinweisen, welche bei dem Patienten mit den multiplen Sarcomen zur Beobachtung gelangte.

Wir erwähnten, wie bei diesem Kranken neben der völligen Elimination des Sarcomes des Unterschenkels auf dem Wege der Eiterung unter dauernden Fieberbewegungen auch die übrigen Geschwülste kleiner wurden, beziehungsweise verschwanden.

Haben wir schon vorher der auffallenden Aehnlichkeit gedacht, welche in den localen Veränderungen in den Geweben nach unserer Injection auftreten, im Vergleich zu den durch Erysipel-Infection bedingten, so tritt hier eine zweite Analogie in beiden Zuständen — die eine durch ein heftig chemisch wirkendes Medicament, die andere durch organisirte Infection hervorgerufen — zu Tage.

Seit der ersten Mittheilung des verstorbenen Busch in Bonn über die Beobachtung, wie ein grosses Sarcom im Laufe des Ueberstehens eines Erysipelas schwand, haben wir alle, gerade betreffs der Sarcome ähnliche Beobachtungen sammeln können. Ja die Bekanntschaft mit dieser Thatsache gab Fehleisen die Versuche an die Hand, die Erysipelcoccen zur Impfung zu benutzen, um durch künstliche Erysipel maligne Tumoren zu beseitigen.

Wir können uns nun ja auch nicht anders die Verhältnisse bei diesem Vorgange denken, als dass durch die hochgradigste Steigerung des Gewebszerfalles bei dem Infections-

*) In der letzten Zeit versuchen wir durch eine Combination der Terpentininjection mit zeitweiser Anwendung der Elektrolyse eine raschere örtliche Wirkung zu erzielen.

fieber, auch die stark bethätigten Resorptionsvorgänge den Tumoren zu Gute kommen.

Dieselbe Erklärung dürfen wir sicherlich auch für die allgemeine Wirkung unserer Terpentineinspritzung, welche wir bei den multiplen Sarcomen beobachteten, zur Anwendung bringen.

Nach dieser Analogie der Wirkung dürfte aber auch die Frage: sollen wir mehr dem Versuche zuneigen, durch Erysipeleinimpfung maligne Tumoren zu beeinflussen oder auf dem Wege der Terpentin-Injectionen? keiner weiteren Erörterung anheimzustellen sein. Wir fassen unsere Ansicht, deren weitere Begründung fernerer Beobachtung unterliegt, dahin zusammen:

Wir besitzen in dem Terpentinöl ein Mittel, durch dessen Injection wir örtlich mehr oder weniger hochgradige Entzündung zu erzeugen im Stande sind, welche ihrerseits mit Fieberbewegungen verbunden ist. Wir können diese Wirkung der Terpentineinspritzung benützen, um gewisse maligne Tumoren in ihrer Entwickelung zu beeinflussen.

Druck von G. Gistel & Comp., Wien.